



**UNIVERSIDADE FEDERAL DO CEARÁ**  
**CENTRO DE CIÊNCIAS AGRÁRIAS**  
**DEPARTAMENTO DE ZOOTECNIA**  
**CURSO DE ZOOTECNIA**

**ALAN MARTINS DE ARAUJO**

**AÇÃO DE DIFERENTES CORANTES SOBRE A MORFOLOGIA ESPERMÁTICA**  
**DE OVINOS**

**FORTALEZA**

**2023**

ALAN MARTINS DE ARAUJO

AÇÃO DE DIFERENTES CORANTES SOBRE A MORFOLOGIA ESPERMÁTICA DE  
OVINOS

Trabalho de Conclusão de Curso apresentado ao curso de graduação em Zootecnia do Departamento de Zootecnia da Universidade Federal do Ceará, como requisito parcial à obtenção do título de bacharel em Zootecnia.

Orientadora: Prof<sup>a</sup> Dr<sup>a</sup>. Ana Cláudia Nascimento Campos.

FORTALEZA

2023

Dados Internacionais de Catalogação na Publicação  
Universidade Federal do Ceará  
Sistema de Bibliotecas  
Gerada automaticamente pelo módulo Catalog, mediante os dados fornecidos pelo(a) autor(a)

---

- A687a Araujo, Alan Martins de.  
Ação de diferentes corantes sobre a morfologia espermática de ovinos / Alan Martins de Araujo. – 2023.  
22 f. : il. color.
- Trabalho de Conclusão de Curso (graduação) – Universidade Federal do Ceará, Centro de Ciências Agrárias, Curso de Zootecnia, Fortaleza, 2023.  
Orientação: Profa. Dra. Ana Cláudia Nascimento Campos.
1. Reprodução animal. 2. Avaliação morfológica. 3. Métodos de coloração. 4. Espermatozoides. I. Título.  
CDD 636.08
-

ALAN MARTINS DE ARAUJO

AÇÃO DE DIFERENTES CORANTES SOBRE A MORFOLOGIA ESPERMÁTICA DE  
OVINOS

Trabalho de Conclusão de Curso apresentado  
ao curso de graduação em Zootecnia do  
Departamento de Zootecnia da Universidade  
Federal do Ceará, como requisito parcial à  
obtenção do título de bacharel em Zootecnia.

Aprovado em: .

BANCA EXAMINADORA

---

Prof<sup>ª</sup>. Dr<sup>ª</sup>. Ana Cláudia Nascimento Campos (Orientadora)  
Universidade Federal do Ceará (UFC)

---

Prof<sup>ª</sup>. Dr<sup>ª</sup>. Carla Renata Figueiredo Gadelha  
Universidade Federal do Ceará (UFC)

---

Msc. Bruno Ramires Macedo Costa  
Universidade Federal do Ceará (UFC)

## RESUMO

Por meio deste estudo objetivou-se avaliar a influência de diferentes corantes sobre a morfologia espermática de ovinos. Para a coleta de sêmen foram utilizados três carneiros com aproximadamente 42 meses de idade e peso corporal de 58 kg. As coletas de sêmen foram realizadas semanalmente e os ejaculados foram obtidos com o auxílio de uma vagina artificial e uma fêmea condicionada. No total foram obtidos dez ejaculados, os quais foram avaliados quanto ao volume ( $\times 10^9$  spz/ml) e em seguida diluídos em TRIS. De cada ejaculado foram retiradas três alíquotas para a confecção dos esfregaços, que foram corados com Azul de Bromofenol (AB), Eosina-Nigrosina (EN) e Panóptico Rápido (PO). Para cada corante foram feitos dez esfregaços de sêmen e avaliou-se 200 células espermáticas/lâmina, totalizando 2000 espermatozoides analisados por corante. Após a secagem, as lâminas foram visualizadas sob microscopia óptica em aumento de 1000 $\times$  e foi realizada a digitalização das imagens dos espermatozoides. As células espermáticas foram classificadas em Normais (NOR) e as alterações morfológicas em Defeitos Maiores (DEMA) e Defeitos Menores (DEME). Os dados de NOR, DEMA e DEME foram submetidos à ANOVA pelo programa estatístico SAS. As médias foram comparadas pelo teste de Tukey a 5% de significância ( $P < 0,05$ ). Nesse estudo foram observadas diferenças significativas entre os corantes utilizados ( $P < 0,05$ ) sobre a morfologia espermática. Em relação ao DEMA, o maior número de alterações morfológicas foi verificado sob a influência da coloração do PO ( $P < 0,05$ ). Quanto aos espermatozoides morfolologicamente normais, NOR, observou-se o maior número no corante EN ( $P < 0,05$ ), porém, este não diferiu significativamente do AB. Nesse experimento, não foram observados efeitos dos corantes sobre os valores de DEME ( $P > 0,05$ ). Conclui-se que os corantes Azul de Bromofenol, Eosina-Nigrosina e Panóptico Rápido promovem, de forma diferente, alterações sobre as estruturas espermáticas. Apesar das limitações, a Eosina-Nigrosina demonstrou ser o corante mais indicado para identificação das alterações morfológicas dos espermatozoides de ovinos.

**Palavras-chave:** reprodução animal; avaliação morfológica; métodos de coloração; espermatozoides.

## ABSTRACT

This study aimed to evaluate the influence of different dyes on the sperm morphology of sheep. To collect semen, three rams were used, approximately 42 months old and with a body weight of 58 kg. Semen collections were carried out weekly and ejaculates were obtained with the aid of an artificial vagina and a conditioned female. In total, ten ejaculates were obtained, which were evaluated for volume ( $\times 10^9$  spz/ml) and then diluted in TRIS. Three aliquots were taken from each ejaculate to prepare smears, which were stained with Bromophenol Blue (AB), Eosin-Nigrosin (EN) and Rapid Panoptic (PO). For each dye, ten semen smears were made and 200 sperm cells/slide were evaluated, totaling 2000 sperm analyzed per dye. After application, the slides were viewed under optical microscopy at 1000 $\times$  magnification and the sperm images were digitized. Sperm cells were defined as Normal (NOR) and morphological changes as Major Defects (DEMA) and Minor Defects (DEME). The NOR, DEMA and DEME data were submitted to ANOVA using the SAS statistical program. Means were compared using the Tukey test at 5% significance ( $P < 0.05$ ). In this study, important differences were observed between the dyes used ( $P < 0.05$ ) on sperm morphology. In relation to DEMA, the greatest number of morphological changes was observed under the influence of PO staining ( $P < 0.05$ ). As for morphologically normal spermatozoa, NOR, the highest number is observed in the EN dye ( $P < 0.05$ ), however, this does not differ significantly from AB. In this experiment, no effects of dyes on DEME values were observed ( $P > 0.05$ ). It is concluded that the dyes Bromophenol Blue, Eosin-Nigrosin and Rapid Panoptic promote, in different ways, changes in sperm structures. Despite the limitations, Eosin-Nigrosin proved to be the most suitable dye for identifying morphological changes in sheep sperm.

**Keywords:** animal reproduction; morphological analysis; staining methods; sperm cells.

## LISTA DE ILUSTRAÇÕES

- Figura 1 Espermatozoides ovinos corados com Azul de Bromofenol (A), Eosina-Nigrosina (B) e Panótico Rápido (C)..... 14
- Figura 2 Visualização microscópica dos espermatozoides de ovinos corados com Azul de Bromofenol (A), Eosina-Nigrosina (B) e Panótico Rápido (C). ..... 15

## LISTA DE TABELAS

Tabela 1 – Classificação de defeitos maiores e menores (Blom, 1973) .....	12
Tabela 2 – Efeitos da técnica de coloração sobre os índices DEMA, DEME e NOR na análise morfológica do sêmen de ovinos.....	15
Tabela 3 – Valores absolutos dos espermatozoides de ovinos corados com Azul de bromofenol (AB), Eosina-nigrosina (EN) e Panótico Rápido (PO).....	16



## SUMÁRIO

<b>1</b>	<b>INTRODUÇÃO</b>	<b>9</b>
<b>2</b>	<b>MATERIAL E MÉTODOS</b>	<b>11</b>
<b>2.1</b>	<b>Local do experimento e animais experimentais</b>	<b>11</b>
<b>2.2</b>	<b>Elaboração dos corantes</b>	<b>11</b>
<b>2.3</b>	<b>Coleta e processamento do sêmen</b>	<b>11</b>
<b>2.4</b>	<b>Protocolos utilizados no processo de coloração das lâminas</b>	<b>12</b>
<b>2.5</b>	<b>Leitura das lâminas e análise morfológica</b>	<b>12</b>
<b>2.6</b>	<b>Análise Estatística</b>	<b>13</b>
<b>3</b>	<b>RESULTADOS</b>	<b>14</b>
<b>4</b>	<b>DISCUSSÃO</b>	<b>17</b>
<b>5</b>	<b>CONCLUSÃO</b>	<b>19</b>
	<b>REFERÊNCIAS</b>	<b>20</b>

## 1 INTRODUÇÃO

A morfologia normal do espermatozoide é um critério importante na avaliação da qualidade do sêmen de um reprodutor. Um espermatozoide é considerado normal se a forma e o tamanho da cabeça, peça intermediária e flagelo estiverem dentro das características morfológicas padrão de uma determinada espécie (CZUBASZEK *et al.*, 2019). Então, a morfologia espermática é provavelmente a melhor fonte de informação sobre fertilidade masculina (BANASZEWSKA *et al.*, 2015a), pois constitui-se fator chave na reprodução de mamíferos que, por sua vez, depende da qualidade das células germinativas produzidas (KONDRACKI *et al.*, 2017). Além disso, o tamanho e formato do espermatozoide podem estar ligados à capacidade de se ligar à zona pelúcida (GARRETT *et al.*, 1997), à capacidade de sofrer reação acrossômica (MENKVELD *et al.*, 2003) e de penetrar no ovócito (KONDRACKI *et al.*, 2017). Tal afirmativa reforça que a morfologia espermática continua sendo um importante parâmetro na predição da fertilidade em humanos (KHATUN *et al.*, 2018) e animais (GRAVANCE *et al.*, 1999).

Apesar de importante, a morfologia do espermatozoide pode variar dentro da mesma espécie e até no mesmo ejaculado, pois são observados espermatozoides de várias formas, tamanhos e aspectos (BANASZEWSKA *et al.*, 2015a). Tais características dificultam o diagnóstico de fertilidade (GAGO *et al.*, 1998; KONDRACKI *et al.*, 2017). Outro aspecto importante é que, fatores externos ao animal também podem contribuir para essa variação, visto que é reconhecido que o tamanho da cabeça do espermatozoide pode ser alterado pelo método de coleta de sêmen (TAPALOAGA; TAPALOAGA, 2016), processo de secagem e fixação das células germinativas durante a confecção das lâminas (YÁNIZ *et al.*, 2012).

Tradicionalmente, a análise morfológica tem sido feita de forma manual, ou seja, a avaliação é subjetiva (microscopia óptica), nesse contexto, os espermatozoides são classificados em normais e anormais, quantificando o número de alterações morfológicas (ASKOY *et al.*, 2012; CZUBASZEK *et al.*, 2019; HENKEL *et al.*, 2008). Essa subjetividade, associada às características intrínsecas ao sêmen, pode ocasionar variabilidade nos resultados das análises, tornando-os imprecisos. Desse modo, têm-se buscado alternativas para minimizar a imprecisão, tais como o uso de softwares livres que possam tornar as análises automatizadas, como é o caso do Computer-Assisted Sperm Analysis (CASA), que tem sido utilizado nas análises de sêmen humano (DEARING; JAYASENA; LINDSAY, 2019; GADEA *et al.*, 2011; SIVANARAYANA *et al.*, 2012)

e animal (BORYSHPOLETS *et al.*, 2013; BROEKHUIJSE *et al.*, 2011; CÂMARA *et al.*, 2011; SICHERLE *et al.*, 2011). Entretanto, a utilização dessa tecnologia (CASA) apresenta limitações, por apresentar alto custo para obtenção dos equipamentos, além de apresentar imprecisão na análise morfológica, sobretudo devido à preparação das amostras, incluindo técnicas de fixação e coloração das células espermáticas, não estando, portanto, isenta de erros (BANASZEWSKA *et al.*, 2015b; MATOS *et al.*, 2008).

Inúmeras técnicas de coloração têm sido usadas para avaliar a morfologia espermática e quantificar o número de espermatozoides normais no sêmen de animais domésticos e humanos (COLAS, 1983; CZUBASZEK *et al.*, 2019; SERAFINI *et al.*, 2013; SOUSA *et al.*, 2013). Embora muitos estudos indiquem que as diferentes técnicas de coloração produzam resultados similares, há relatos de diferenças significativas na intensidade da coloração e do contraste entre a célula e o fundo da lâmina, além do tamanho e da forma dos espermatozoides (BANASZEWSKA *et al.*, 2015b; HIDALGO *et al.*, 2005). Além disso, alguns procedimentos de coloração podem alterar algumas características morfológicas dos espermatozoides de caprinos (HIDALGO *et al.*, 2006), bovinos (FRENEAU *et al.*, 2010) e ovinos (ÖZTÜRKLER *et al.*, 2001). No entanto, não há muitos estudos que relatem a comparação dos efeitos de diferentes técnicas de coloração sobre a morfologia espermática de ovinos. Nesse sentido, objetivou-se com este estudo observar os efeitos dos diferentes corantes sobre a morfologia dos espermatozoides de ovinos.

## **2 MATERIAL E MÉTODOS**

### **2.1 Local do experimento e animais experimentais**

O experimento foi conduzido no Laboratório de Estudos em Reprodução Animal (LERA), do Departamento de Zootecnia/UFC (Fortaleza, Ceará, Brasil), situado a 3°45'02" de Latitude Sul, 38°32'35" de Longitude Oeste a 15,5 m acima do nível do mar. Durante o período experimental, a temperatura média do ar foi de 26,9 °C e a umidade relativa foi de 71%.

Foram utilizados três ovinos inteiros e maduros sexualmente, sendo dois da raça Santa Inês e um da raça Morada Nova, com aproximadamente 42 meses de idade e peso corporal médio de 58 kg. Os animais foram alocados em baias individuais e foram submetidos ao manejo intensivo. A dieta dos animais foi elaborada na proporção de 60% de volumoso e 40% de concentrado, conforme especificações do NRC (2007) para ovinos adultos inteiros. Durante o experimento, foi fornecido feno de Tifton 85 (*Cynodon dactylum*). A mistura mineral foi adicionada ao concentrado e a água fornecida *ad libitum*. Esses ovinos foram arraçoados duas vezes ao dia, às 08h e às 16 h.

### **2.2 Elaboração dos corantes**

Nesse estudo, foram utilizados três corantes: Azul de Bromofenol (AB), Eosina-Nigrosina (EN) e o Panóptico Rápido (PO). O Azul de Bromofenol e a Eosina-Nigrosina foram elaboradas como descrito por Medeiros *et al.* (2006) e Chemineau *et al.* (1991), respectivamente. O Panóptico Rápido é um kit adquirido comercialmente.

### **2.3 Coleta e processamento do sêmen**

Os ejaculados de três ovinos deslançados foram obtidos semanalmente, por meio de coletas de sêmen e utilizando-se vagina artificial e uma fêmea condicionada. Inicialmente, os ejaculados foram avaliados quanto ao volume (ml) e concentração espermática ( $\times 10^9$  spz/ml). Logo em seguida, os ejaculados obtidos foram diluídos em TRIS (3,63 g de TRIS, 0,50 g de frutose, 1,99 g de ácido cítrico e 100 ml de água destilada q.s.p) a uma concentração final de  $100 \times 10^6$  spz/ml. No total foram obtidos 10 ejaculados e de cada amostra de sêmen foram retiradas três alíquotas para a confecção dos esfregaços em lâminas histológicas. As lâminas foram coradas com Azul de Bromofenol, Eosina-Nigrosina e Panóptico Rápido.

## 2.4 Protocolos utilizados no processo de coloração das lâminas

Nos tratamentos AB e EN utilizou-se o mesmo protocolo para a coloração das lâminas. O procedimento consistiu na deposição cuidadosa de 10 µl do corante sobre uma lâmina limpa; em seguida, 5 µl de sêmen diluído foi posto sobre o corante e homogeneizou-se por 10 segundos com auxílio de uma ponteira descartável e, seguidamente, fez-se o esfregaço.

O Panótico Rápido é um kit comercial facilmente encontrado, sendo composto por 3 soluções. Para a elaboração da lâmina, foi realizado um esfregaço com 10 µl sêmen diluído e após a secagem, foi mergulhado por 2 min na solução azul claro (fixador), 1 min na solução vermelha (cora estruturas básicas) e 1 min azul escuro (cora estruturas ácidas), respectivamente.

## 2.5 Leitura das lâminas e análise morfológica

Para cada corante foram feitos dez esfregaços de sêmen e estes foram identificados com a numeração do animal, o corante utilizado e a data da coleta. As lâminas coradas foram visualizadas sob microscopia óptica em um aumento de 1000× e as imagens dos espermatozoides foram digitalizadas com auxílio de uma câmera de smartphone (Redmi Note 10S- Android 13), acoplada ao microscópio por um adaptador específico e regulável. As imagens foram armazenadas em computador em pastas devidamente identificadas e cada imagem foi visualizada por um programa de fotos do Windows 11. Foram contabilizados 200 espermatozoides por lâmina, o que totalizou 2.000 células por corante. Os espermatozoides foram classificados em Normais (NOR) e as alterações morfológicas classificadas em Defeitos Maiores (DEMA) e Defeitos Menores (DEME) (BLOM, 1973), conforme observado na Tabela 1. São considerados Defeitos Maiores aquelas anormalidades que possuem grande efeito sobre a fertilidade e os Defeitos Menores, àqueles que forem considerados de menor importância.

**Tabela 1-** Classificação de defeitos maiores e menores (Blom, 1973).

Tipos de defeito do espermatozoide	Classificação	
	Maior	Menor
Acrossoma (Granulo persistente ou Knobbed, destacado e outros)	X	
Gota citoplasmática proximal	X	
Subdesenvolvido	X	
Cabeça isolada patológica	X	
Cabeça estreita na base	X	
Cabeça piriforme	X	

Cabeça pequena anormal	X	
Contorno anormal	X	
Cabeça c/ vacúolos nucleares ( <i>pouch formation</i> ou diadema, cratera)	X	
Formas teratológicas	X	
Peça intermediária (saca-rolha, <i>Corkscrew</i> , fibrilação, desnuda, fratura, edema, peça intermediária rudimentar ou <i>stump</i> , pseudogota e outros)	X	
Cauda fortemente dobrada/enrolada	X	
Cauda enrolada na cabeça	X	
Cauda dobrada ou enrolada com gota	X	
Gota citoplasmática distal		x
Cabeça delgada		x
Cabeça curta, larga, gigante, pequena		x
Cabeça isolada normal		x
Abaxial, retroaxial e oblíqua		x
Cauda dobrada ou enrolada		x

---

## 2.6 Análise Estatística

Os dados obtidos foram submetidos à ANOVA para verificar o efeito da coloração sobre a morfologia dos espermatozoides, pelo programa estatístico SAS. As médias foram comparadas pelo teste de Tukey a 5% de significância ( $P < 0,05$ ).

### 3 RESULTADOS

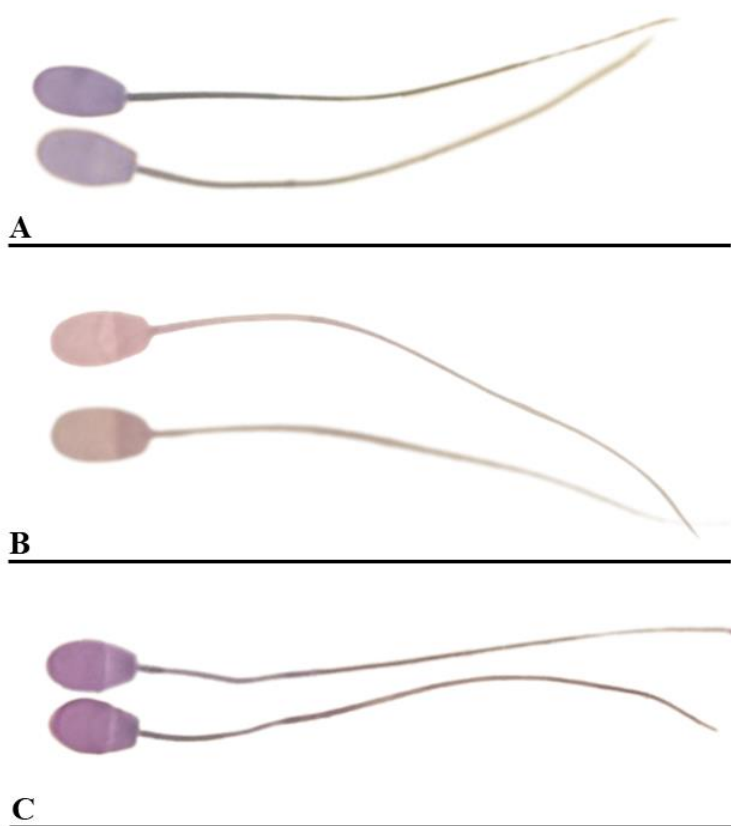
Nesse estudo, todos os corantes utilizados foram eficientes em distinguir as regiões acrossomal e pós-acrossômica das células espermáticas.

Com o corante AB, visualizou-se o acrossoma na coloração azul claro e a região pós-acrossômica, azul escuro (figura 1A). Nessa coloração, a peça intermediária destacou-se em azul escuro do restante da cauda que, por sua vez, apresentou-se em azul claro.

Os espermatozoides corados com EN apresentaram acrossoma vermelho-rosado, enquanto a região pós-acrossômica foi pigmentada em vermelho escuro, o que facilitou a distinção entre ambas as regiões (figura 1B). A peça intermediária foi visualizada em tom vermelho-rosado, assim como o acrossoma, enquanto o restante da cauda foi corado em vermelho escuro.

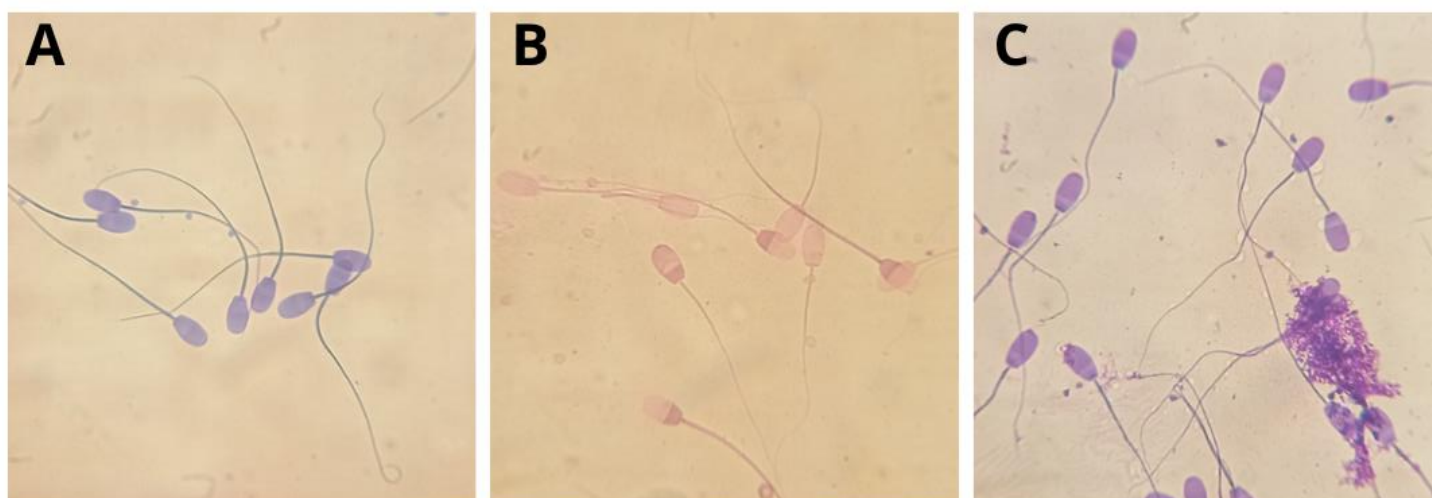
O corante PO pigmentou o acrossoma de roxo e a área pós-acrossômica de lilás. A peça intermediária e a cauda foram pigmentadas na cor roxa.

Na figura 1, é possível observar o padrão de coloração dos espermatozoides de ovinos corados com AB, EN e PO.



**Figura 1:** Espermatozoides ovinos corados com Azul de Bromofenol (A), Eosina-Nigrosina (B) e Panótico Rápido (C).

A cabeça, a peça intermediária e o flagelo dos espermatozoides foram visualizados e distinguidos nos corantes AB e EN. No entanto, na coloração EN, o contraste (fundo) produzido pela nigrosina foi ineficiente em prover uma boa imagem microscópica, o que dificultou a análise morfológica. No PO, bem como no corante AB, foi gerado um contraste de imagem satisfatório. Entretanto, na coloração com o PO foi possível observar que o corante gerou um plano de fundo desfavorável, como visto na Figura 2C, em que artefatos se sobrepõem a alguns espermatozoides. No PO, a visualização da peça intermediária foi dificultada.



**Figura 2:** Visualização microscópica dos espermatozoides de ovinos corados com Azul de Bromofenol (A), Eosina-Nigrosina (B) e Panótico Rápido (C).

Os resultados da análise morfológica foram expressos em números absolutos e os valores de DEMA, DEME e NOR estão apresentados na Tabela 2. Nesse estudo foram observadas diferenças significativas entre os corantes utilizados ( $P < 0,05$ ) sobre a morfologia espermática. Em relação ao DEMA, os maiores números de alterações morfológicas foram verificados sob a influência das colorações do PO e do AB.

**Tabela 2:** Efeitos da técnica de coloração sobre os índices DEMA, DEME e NOR na análise morfológica do sêmen de ovinos.

Parâmetros	Corantes			CV (%)	P-valor
	AB	EN	PO		
DEMA	31,20 <sup>ab</sup>	25,40 <sup>b</sup>	44,10 <sup>a</sup>	9,01	0,011
DEME	13,10	8,20	12,90	24,83	0,069
NOR	155,70 <sup>ab</sup>	166,40 <sup>a</sup>	143,00 <sup>b</sup>	8,38	0,001

<sup>a,b</sup> Médias seguidas por letras diferem entre si pelo teste de Tukey ( $P < 0,05$ ).



Nesse experimento, não foram observados efeitos dos corantes sobre os valores de DEME ( $P>0,05$ ). Neste estudo, observou-se a menor quantidade de espermatozoides normais nos esfregaços corados com PO ( $P<0,05$ ), porém, este não diferiu significativamente do AB.

**Tabela 3.** Valores absolutos dos espermatozoides de ovinos corados com Azul de bromofenol (AB), Eosina-nigrosina (EN) e Panótico rápido (PO).

Blom (1973)		AB	EO	PO
Classificação	Defeitos			
Normais	Espermatozoides normais	1557	1664	1430
	Acrossoma	34	24	52
	Gota citoplasmática proximal	8	6	4
	Cabeça isolada patológica	13	0	0
	Cabeça estreita na base	14	4	4
	Cabeça piriforme	12	7	15
	Cabeça pequena anormal	3	1	0
Defeitos maiores	Contorno anormal	2	6	2
	Cabeça c/ vacúolos nucleares	20	6	21
	Formas teratológicas	2	0	1
	Peça intermediária	197	180	323
	Cauda fortemente dobrada/enrolada	7	18	13
	Cauda enrolada na cabeça	0	0	0
	Cauda dobrada ou enrolada com gota	0	2	6
	Gota citoplasmática distal	11	4	0
Defeitos menores	Cabeça curta, larga, gigante, pequena	51	14	22
	Cabeça isolada normal	20	13	33
	Abaxial, retroaxial e oblíqua	11	1	18
	Cauda dobrada ou enrolada	38	50	56

## 4 DISCUSSÃO

A morfologia espermática é um dos mais importantes parâmetros na predição da fertilidade masculina. Entretanto, a avaliação da morfologia dos espermatozoides considerados normais apresenta variações, ocasionadas sobretudo devido à subjetividade da análise, técnicas de fixação e de coloração empregadas (MAREE *et al.*, 2010). Nesse sentido, há a necessidade de reduzir a variabilidade nas análises para examinar o sêmen adequadamente. Neste estudo, os corantes AB e PO foram eficientes em realizar contraste entre a célula e o plano de fundo da lâmina, porém, a coloração EN não apresentou essa característica. Essa limitação da EN também foi observada em um estudo realizado com sêmen de caprinos (DE OLIVEIRA *et al.*, 2009), podendo o pouco contraste impedir a visualização dos detalhes morfológicos do espermatozoide. Os diferentes métodos de coloração utilizados nas análises morfológicas precisam ser eficientes em promover contraste entre a célula e a lâmina, pois aumenta a acurácia na avaliação das células espermáticas (DAUB *et al.*, 2016). Apesar disso, a eosina-nigrosina continua sendo bastante utilizada para a realização da análise morfológica nas diferentes espécies (CAMPBELL; DOTT; GLOVER, 1956; DE OLIVEIRA *et al.*, 2009; PEREZ-MARIN *et al.*, 2016; ÖZTÜRKLER *et al.*, 2001).

Neste estudo, os esfregaços corados com AB e EN apresentaram-se limpos e isentos de artefatos, entretanto, no PO foi encontrada manchas que se sobrepuseram aos espermatozoides. Na análise morfológica do sêmen humano, o PO apresentou visíveis artefatos no fundo da lâmina, o que dificultou a análise dos detalhes da célula espermática (HENKEL *et al.*, 2008). No presente trabalho, houve dificuldade em distinguir a peça intermediária do restante da cauda dos espermatozoides corados com PO, que corrobora com os achados de Farias Junior *et al.* (2023), em que o corante PO se mostrou ineficiente em definir os limites da peça intermediária dos espermatozoides humanos, provocando discrepâncias nos resultados da análise morfológica. Essas características observadas no corante PO podem dificultar a avaliação da célula, ocasionando maior imprecisão na análise, além de impossibilitar a realização de análises complementares à predição da fertilidade, como a análise morfométrica da peça intermediária, que possui íntima relação com a motilidade espermática e a fertilidade masculina.

No corante PO foram observados os maiores valores para Defeitos Maiores (DEMA) e o menor número de espermatozoides morfolologicamente normais (NOR). Tais achados sugerem que o PO pode provocar alterações na morfologia espermática de

ovinos, assim como observado em espermatozoides de cães (KUSTRITZ *et al.*, 1998), podendo superestimar a quantidade de alterações morfológicas, de modo a ocasionar disparidades nos resultados dessa avaliação. Em um estudo conduzido por POZOR *et al.* (2012), os autores observaram que a exposição prolongada dos esfregaços de sêmen às soluções do panótico rápido corroborou para identificação de defeitos sutis, como anormalidades no acrossoma. Neste estudo, realizou-se a comparação dos efeitos dos métodos de coloração sobre a morfologia espermática, utilizando alíquotas do mesmo ejaculado para confecção dos esfregaços. Os resultados da análise morfológica sugerem que o panótico rápido não facilita a identificação das anormalidades morfológicas, mas sim, induz o surgimento de algumas alterações na morfologia espermática.

O número de espermatozoides morfolologicamente normais, identificado pelos corantes AB e PO, estavam aquém do recomendado pelo Colégio Brasileiro de Reprodução Animal (CBRA, 1998) para a espécie ovina. Na avaliação morfológica dos ejaculados observou-se alta incidência de defeitos de peça intermediária e de acrossoma, respectivamente, nos corantes AB (9,85%; 1,7%), EN (9%; 1,2%) e com maior valor no PO (16,15%; 2,6%). Tais achados sugerem que os corantes induzem alterações na morfologia dos espermatozoides ovinos, assim como observado no sêmen canino (KUSTRITZ *et al.*, 1998) e humano (HENKEL *et al.*, 2008).

## **5 CONCLUSÃO**

Conclui-se que os corantes Azul de Bromofenol, Eosina-Nigrosina e Panótico Rápido promovem, de forma diferente, alterações sobre as estruturas espermáticas. Apesar das limitações, a Eosina-Nigrosina demonstrou ser o corante mais indicado para identificação das alterações morfológicas dos espermatozoides de ovinos.

## REFERÊNCIAS

AKSOY, Emine *et al.* Assessment of spermatozoa morphology under light microscopy with different histologic stains and comparison of morphometric measurements. **Int J Morphol**, v. 30, n. 4, p. 1544-1550, 2012.

ANIMAL, Colégio Brasileiro De Reprodução. **Manual para exame andrológico e avaliação de sêmen animal**. 1998.

BANASZEWSKA, Dorota *et al.* The role of staining techniques in seminological analysis of mammalian semen. **Folia Pomeranae Universitatis Technologiae Stetinensis Agricultura Alimentaria Piscaria et Zootechnica**, 2015.

BANASZEWSKA, Dorota *et al.* The effect of selected staining techniques on bull sperm morphometry. **Animal Reproduction Science**, [S.L.], v. 159, p. 17-24, ago. 2015.

BORYSHPOLETS, S. *et al.* Different computer-assisted sperm analysis (CASA) systems highly influence sperm motility parameters. **Theriogenology**, v. 80, n. 7, p. 758-765, out. 2013.

BLOM, E. The ultra structure of some characteristic's sperm defects and a proposal for a new classification of the bull spermogram. In: **Atti del VII Simposio Int. Zootecnia**, Milan, pp. 125–139, 1972.

BROEKHUIJSE, M.L.W.J. *et al.* Additional value of computer assisted semen analysis (CASA) compared to conventional motility assessments in pig artificial insemination. **Theriogenology**, v. 76, n. 8, p. 1473-1486, nov. 2011.

CÂMARA, D.R. *et al.* Effects of reduced glutathione and catalase on the kinematics and membrane functionality of sperm during liquid storage of ram semen. **Small Ruminant Research**, v. 100, n. 1, p. 44-49, set. 2011.

CAMPBELL, R. C.; DOTT, H. M.; GLOVER, T. D.. Nigrosin eosin as a stain for differentiating live and dead spermatozoa. **The Journal of Agricultural Science**, v. 48, n. 1, p. 1-8, out. 1956.

CHEMINEAU, P. *et al.* Training manual on artificial insemination in sheep and goats. FAO. **Animal Production and health**, v. 83, n. 1, 1991.

COLAS, G. Factors affecting the quality of ram semen. **Proceedings-Easter School in Agricultural Science, University of Nottingham**, 1983.

CZUBASZEK, Magdalena *et al.* The effect of the staining technique on morphological and morphometric parameters of boar sperm. **Plos One**, v. 14, n. 3, p. 0214243, 25 mar. 2019.

DAUB, L. *et al.* Sperm membrane integrity in fresh and frozen–thawed canine semen samples: a comparison of vital stains with the nucleocounter sp-100. **Theriogenology**, v. 86, n. 2, p. 651-656, jul. 2016.

DE OLIVEIRA, Rodrigo Vasconcelos *et al.* Avaliação morfológica de espermatozóides caprinos diluídos e congelados em meio a base de água de coco em pó (acp-101) ou tris, corados por eosina-nigrosina e azul de bromofenol. **Ciência Animal Brasileira/Brazilian Animal Science**, v. 10, n. 3, p. 862-869, 2009.

DEARING, Chey; JAYASENA, Channa; LINDSAY, Kevin. Can the Sperm Class Analyser (SCA) CASA-Mot system for human sperm motility analysis reduce imprecision and operator subjectivity and improve semen analysis? **Human Fertility**, v. 24, n. 3, p. 208-218, 6 maio 2019.

FARIAS JUNIOR, Lincoln Bastos *et al.* Comparison of Diff-Quick and Spermac Staining Methods for Sperm Morphology Evaluation. **Journal Of Reproduction & Infertility**, [S.L.], v. 24, n. 3, p. 166, 30 jul. 2023. Knowledge E DMCC. <http://dx.doi.org/10.18502/jri.v24i3.13272>.

FRENEAU, G.e. *et al.* Sperm morphology of beef bulls evaluated by two different methods. **Animal Reproduction Science**, v. 118, n. 2-4, p. 176-181, abr. 2010.

GADEA, J. *et al.* Reduced glutathione content in human sperm is decreased after cryopreservation: effect of the addition of reduced glutathione to the freezing and thawing extenders. **Cryobiology**, v. 62, n. 1, p. 40-46, fev. 2011.

GAGO, C. *et al.* Standardization of sampling and staining methods for the morphometric evaluation of sperm heads in the Cynomolgus monkey (*Macaca fascicularis*) using computer-assisted image analysis. **International Journal of Andrology**, v. 21, n. 3, p. 169-176, 1998.

GARRETT, Claire; LIU, De Yi; BAKER, H.W. Gordon. Selectivity of the human sperm-zona pellucida binding process to sperm head morphometry. **Fertility and Sterility**, [S.L.], v. 67, n. 2, p. 362-371, fev. 1997.

GRAVANCE *et al.* Replicate and technician variation associated with computer aided bull sperm head morphometry analysis (ASMA). **International Journal of Andrology**, v. 22, n. 2, p. 77-82, fev. 1999.

HENKEL, Ralf *et al.* Comparison of three staining methods for the morphological evaluation of human spermatozoa. **Fertility and Sterility**, v. 89, n. 2, p. 449-455, fev. 2008.

HIDALGO, M. *et al.* Effect of sample size and staining methods on stallion sperm morphometry by the Sperm Class Analyzer. **Vet Med-Czech**, v. 50, n. 1, p. 24-32, 2005.

HIDALGO, Manuel *et al.* Influence of staining and sampling procedures on goat sperm morphometry using the Sperm Class Analyzer. **Theriogenology**, v. 66, n. 4, p. 996-1003, set. 2006.

KHATUN, Amena *et al.* Clinical assessment of the male fertility. **Obstetrics & Gynecology Science**, [S.L.], v. 61, n. 2, p. 179, 2018.

KONDRACKI, Stanisław *et al.* Application of two staining methods for sperm morphometric evaluation in domestic pigs. **Journal of Veterinary Research**, [S.L.], v. 61, n. 3, p. 345-349, 19 set. 2017.

KUSTRITZ, Mv Root *et al.* The effects of stains and investigators on assessment of morphology of canine spermatozoa. **Journal of the American Animal Hospital Association**, v. 34, n. 4, p. 348-352, 1 jul. 1998.

MAREE, L. *et al.* Morphometric dimensions of the human sperm head depend on the staining method used. **Human Reproduction**, v. 25, n. 6, p. 1369-1382, 17 abr. 2010.

MATOS, D. L. *et al.* Análise computarizada de espermatozoides: revisão de literatura. **Rev Bras Reprod Anim**, v. 32, n. 4, p. 225-32, 2008.

MEDEIROS, Alexandre Amaral *et al.* Utilização do azul de bromofenol conservado a 4°C e 29°C, como método de coloração vital para avaliação do espermatozoide ovino. **Revista de Ciências Agrárias Amazonian Journal of Agricultural and Environmental Sciences**, v. 46, n. 1, p. 287-297, 2006.

MENKVELD, Roelof *et al.* Relationship between human sperm morphology and acrosomal function. **Journal of assisted reproduction and genetics**, v. 20, p. 432-438, 2003.

ÖZTÜRKLER, YAVUZ *et al.* Comparison of ovine spermatozoal morphological features after staining of fixation and assessment of morphological abnormalities in dead/live spermatozoa. **Turkish Journal of Veterinary & Animal Sciences**, v. 25, n. 5, p. 675-680, 2001.

PEREZ-MARIN, C.C.; JIMENEZ, E.; AGUERA, E. Choice of staining technique affects the morphological assessment of epididymal feline sperm. **Veterinární Medicína**, v. 61, n. 10, p. 560-566, 2016. Czech Academy of Agricultural Sciences.

POZOR, Malgorzata A. *et al.* Usefulness of dip quick stain in evaluating sperm morphology in stallions. **Proc Annu Conv Am Assoc Eq Pract**, v. 58, p. 506-10, 2012.

SERAFINI, R *et al.* Trypan Blue/Giemsa Staining to Assess Sperm Membrane Integrity in Salernitano Stallions and its Relationship to Pregnancy Rates. **Reproduction In Domestic Animals**, v. 49, n. 1, p. 41-47, 24 jul. 2013.

SICHERLE, C.C. *et al.* Lipid peroxidation and generation of hydrogen peroxide in frozen-thawed ram semen supplemented with catalase or Trolox. **Small Ruminant Research**, v. 95, n. 2-3, p. 144-149, fev. 2011.

SIVANARAYANA, T. *et al.* CASA derived human sperm abnormalities: correlation with chromatin packing and dna fragmentation. **Journal of Assisted Reproduction and Genetics**, v. 29, n. 12, p. 1327-1334, 8 nov. 2012.

SOUSA, Patrícia C. *et al.* Sperm morphological and morphometric evaluation in captive collared peccaries (*Pecari tajacu*). **Pesquisa Veterinária Brasileira**, v. 33, n. 7, p. 924-930, jul. 2013.

TAPALOAGA, Dana; TAPALOAGA, Paul-Rodian. Assessment of Some Morphometric Parameters in Ram Sperm Correlated with the Collection Method. **Agriculture And Agricultural Science Procedia**, v. 10, p. 340-345, 2016.

YÁNIZ, J.L. *et al.* Automatic evaluation of ram sperm morphometry. **Theriogenology**, v. 77, n. 7, p. 1343-1350, abr. 2012.