



UNIVERSIDADE FEDERAL DO CEARÁ – UFC
FACULDADE DE FARMÁCIA, ODONTOLOGIA E ENFERMAGEM – FFOE
DEPARTAMENTO DE CLÍNICA ODONTOLÓGICA
CURSO DE ODONTOLOGIA

TRABALHO DE CONCLUSÃO DE CURSO
AMANDA DE ABREU MARTINS

EFEITOS DA RADIOTERAPIA EM REGIÃO DE PESCOÇO NA
CICATRIZAÇÃO APÓS EXTRAÇÕES DENTÁRIAS: RELATO DE CASO

FORTALEZA
2022

AMANDA DE ABREU MARTINS

EFEITOS DA RADIOTERAPIA EM REGIÃO DE PESCOÇO NA
CICATRIZAÇÃO APÓS EXTRAÇÕES DENTÁRIAS: RELATO DE CASO

Trabalho de Conclusão de Curso apresentado ao Curso de Odontologia da Faculdade de Farmácia, Odontologia e Enfermagem, da Universidade Federal do Ceará, como requisito parcial para obtenção do título de Bacharel em Odontologia.

Orientador: Prof. Dr. Fabrício Bitu Sousa

FORTALEZA

2022

Dados Internacionais de Catalogação na Publicação
Universidade Federal do Ceará
Biblioteca Universitária

Gerada automaticamente pelo módulo Catalog, mediante os dados fornecidos pelo(a) autor(a)

M341e Martins, Amanda de Abreu.

Efeitos da radioterapia em região de pescoço na cicatrização após extrações dentárias : relato de caso / Amanda de Abreu Martins. – 2022.
29 f. : il. color.

Trabalho de Conclusão de Curso (graduação) – Universidade Federal do Ceará,
Faculdade de Farmácia, Odontologia e Enfermagem, Curso de Odontologia, Fortaleza, 2022.
Orientação: Prof. Dr. Fabrício Bitu Sousa.

1. Radioterapia. 2. Extração dentária. 3. Terapia com Luz de Baixa Intensidade. I. Título.

CDD 617.6

AMANDA DE ABREU MARTINS

EFEITOS DA RADIOTERAPIA EM REGIÃO DE PESCOÇO NA
CICATRIZAÇÃO APÓS EXTRAÇÕES DENTÁRIAS: RELATO DE CASO

Trabalho de Conclusão de Curso apresentado ao Curso de Odontologia da Faculdade de Farmácia, Odontologia e Enfermagem, da Universidade Federal do Ceará, como requisito parcial para obtenção do título de Bacharel em Odontologia.

Orientador: Prof. Dr. Fabrício Bitu Sousa

Aprovada em: ___/___/_____.

BANCA EXAMINADORA

Prof. Dr. Fabrício Bitu Sousa (Orientador)

Universidade Federal do Ceará (UFC)

Prof. Dr. Fábio Wildson Gurgel Costa

Universidade Federal do Ceará (UFC)

Prof.^a Dra. Thinali Sousa Dantas

Centro Universitário Unichristus

AGRADECIMENTOS

A Deus, por proporcionar-me saúde e segurança ao longo de toda essa jornada, principalmente durante esse momento de pandemia. Por guiar-me no caminho certo, fazendo com que não desviasse dos meus princípios.

À minha mãe Patricia, por sempre rezar pela minha saúde e sucesso, por todas as noites que passou em claro por mim, pelo apoio incondicional, por sempre ser meu refúgio, minha companheira e amiga mais querida. Sem a senhora não seria o que sou hoje.

Ao meu pai Israel, por sempre querer o melhor para mim e sempre acreditar no meu potencial, por todo o carinho e amor incondicional, e por fazer o melhor em garantir minhas necessidades de estudo. Agradeço a Deus por conceder-me pais tão maravilhosos.

Aos meus irmãos Israel Filho, Bianca e Luiza Helena, por todo o carinho e apoio. Apesar das brigas e ocasionais desavenças, sei que torcem por mim e sempre posso buscar refúgio em caso de necessidade.

A toda minha família pelo apoio, principalmente durante o início da faculdade, em que vim de Manaus para Fortaleza sem meus pais e que, se não fosse pelos membros da família residentes no Ceará, o início da minha jornada teria sido mais complicada.

Ao professor Fabrício Bitu Sousa pela exímia orientação do trabalho, por todo o carinho, paciência e dedicação ao longo da minha jornada acadêmica.

Aos professores do Curso de Odontologia da UFC, por me guiar e orientar durante toda a formação acadêmica, e por sempre incentivar os alunos a atingir seu potencial. Serei uma profissional diferenciada e humanizada graças aos esforços de vocês.

À minha dupla de clínica Paulo, por me acompanhar ao longo da graduação, por passar tanto pelos atendimentos complicados quanto os satisfatórios ao meu lado. Agradeço por acompanhar de perto meu crescimento profissional e por toda ajuda.

Às minhas amigas, em especial a Camila, Daniele e Ingrid por todo o apoio emocional que vocês me proporcionaram, pelas horas que estudamos juntas, por sempre tirarem minhas dúvidas, pela parceria durante os atendimentos clínicos e trabalhos acadêmicos. A faculdade só começou a ficar divertida depois que fiz amizade com cada uma de vocês.

A todos os membros do projeto de extensão Núcleo de Estudos de Pacientes com Necessidades Especiais (NEPE), por ajudarem a complementar minha formação acadêmica, por todo o apoio e incentivo durante as apresentações de trabalhos em congressos. Sou muito grata ao professor coordenador Bitu, aos pós-graduandos e alunos da graduação, tanto os que já se formaram quanto os que ainda permanecem no projeto, por me darem a oportunidade de fazer parte do NEPE.

Aos meus amigos e professores da UFAM, por estarem presentes e me ajudarem no início do meu caminho na Odontologia, nosso convívio foi de breve 2 anos, mas muito especial.

RESUMO

A radioterapia é uma das formas de tratamento para o câncer, visto que causa destruição das células tumorais, entretanto, acaba acarretando danos ou morte em células normais, mesmo atuando em sítio-específico. Algumas das repercussões bucais da radioterapia são xerostomia, mucosite oral, hipogeusia, osteorradionecrose (ORN), entre outras. Este estudo tem por objetivo relatar o caso de um paciente com histórico prévio de radioterapia em região de pescoço, que apresentou tempo demorado de cicatrização da mucosa após exodontia dos dentes inferiores, ocorrido na clínica de Pacientes com Necessidades Especiais do Curso de Odontologia da Universidade Federal do Ceará (UFC). Ao constatar esse fato, para evitar o risco de ORN, foram realizadas algumas sessões com LASER de baixa potência, até completa cicatrização da mucosa, onde o protocolo do LASER sofreu variação em virtude do dente, utilização de agente fotossensibilizador e avaliação diária do processo de cicatrização. No dente 35 foram realizadas 4 sessões de PBMT; no dente 46 realizou-se 3 sessões de PBMT e 2 de PDT, sendo feito, após três meses, mais 2 sessões de PDT em região de espícula óssea na tábua lingual; enquanto que no dente 48 foram realizadas 6 sessões de PDT. Com isso, nota-se a necessidade do cirurgião-dentista estar atento ao atender pacientes previamente irradiados, em virtude do risco de ORN, sendo necessários alguns cuidados especiais, a fim de reduzir sequelas pós-cirúrgicas.

Palavras-chave: radioterapia; extração dentária; terapia com luz de baixa intensidade.

ABSTRACT

Radiotherapy is one of the forms of treatment for cancer, since the destruction of tumor cells, however, ends up happening, even causing damage or death to normal cells. Some of the oral repercussions of radiotherapy are xerostomia, oral mucositis, hypogeusia, osteoradionecrosis (ORN), among others. This study aims to report the case of a patient with a previous history of therapy in the neck region, who presents the healing time of the mucosa after the extraction of the lower teeth, which took place at the clinic for special needs of the Dentistry Course of the Federal University of Ceara (UFC). Noting this fact, to avoid the risk of ORN, some sessions were presented with low power LASER, until complete healing of the mucosa, where the LASER protocol suffered variation due to the tooth, use of photosensitizing agent and daily assessment of the healing process. On tooth 35, 4 sessions of PBMT were performed; on tooth 46, 3 sessions of PBMT and 2 sessions of PDT were performed, with 2 sessions being performed after three months of PDT of bone spicule on the tongue board; while on tooth 48, 6 sessions of PDT were performed. With this, it is noted the need for the dentist to be attentive when caring for previously irradiated patients, due to the risk of ORN, requiring some special care in order to reduce post-surgical sequelae.

Keywords: radiotherapy; dental extraction; low – level therapy.

LISTA DE ILUSTRAÇÕES

- Figura 1** – Exames de imagem. (a) Radiografia panorâmica solicitada para extração dos dentes 35 e 46. (b e c) Tomografia Computadorizada de Feixe Cônico realizada uma semana após última sessão de PDT em região do dente 46..... 16
- Figura 2** – Região do dente 35. (a) Cicatrização uma semana após 3º sessão de PBMT. (b) Cicatrização seis semanas após última sessão de PBMT..... 17
- Figura 3** – Região do dente 46. (a) Cicatrização uma semana após 3º sessão de PBMT. (b) Cicatrização quatro semanas após última sessão de PDT. (c) Espícula óssea na tábua lingual. (d) Cicatrização de seis semanas após última sessão de PDT..... 17
- Figura 4** – Extração do dente 24. (a) Aspecto clínico. (b) Bordas aproximadas por sutura com a finalidade de cicatrização da mucosa por 1º intenção. (c) Dente 24 extraído. (d) Aspecto da mucosa imediatamente após remoção da sutura..... 18
- Figura 5** – Extração do dente 26. (a) Aspecto clínico. (b) Cicatrização de seis semanas após extração dentária..... 18
- Figura 6** – Região do dente 48. (a) Aspecto clínico imediatamente após remoção da sutura. (b) Aplicação do azul de metileno sob alvéolo. (c) Cicatrização de uma semana após 1º sessão de PDT. (d) Cicatrização de uma semana após 2º sessão de PDT. (e) Cicatrização de uma semana após 5º sessão de PDT..... 19

LISTA DE ABREVIATURAS E SIGLAS

g	grama
IV	Infravermelho
INCA	Instituto Nacional do Câncer
J	Joules
LASER	Amplification by Stimulated Emission of Radiation
mg	miligramas
min	minutos
mW	miliwatts
nm	nanômetros
ORN	Osteorradiationecrose
PBMT	Terapia de Fotobiomodulação
PDT	Terapia Fotodinâmica
PNE	Pacientes com Necessidades Especiais
s	segundos
TAP	Tempo de Protrombina
TTPa	Tempo Parcial de Tromboplastina Parcial Ativa
UFC	Universidade Federal do Ceará
V	Vermelho

SUMÁRIO

1	INTRODUÇÃO	10
2	RELATO DE CASO	12
3	DISCUSSÃO	20
4	CONCLUSÃO	24
	REFERÊNCIAS	25
	APÊNDICES	27
	Apêndice A – Termo de Consentimento Livre Esclarecido.....	27
	Apêndice B – Termo de Autorização do Uso de Imagem.....	29

1 INTRODUÇÃO

As neoplasias malignas ocorrem quando a proliferação de tecido possui um crescimento rápido com mitoses numerosas e anormais, apresentando massa pouco delimitada, com capacidade de invadir tecidos vizinhos e provocar metástases, características principais do câncer (BRASIL, 2011).

O Instituto Nacional do Câncer (2019) estima que, para cada ano do triênio 2020-2022, ocorrerão 625.000 novos casos de câncer no Brasil. Ao distribuir a incidência por região geográfica, o Sudeste concentra mais de 60% dessa incidência, seguidos pelas regiões Nordeste e Sul, com 27,8% e 23,4%, respectivamente.

A sobrevida do paciente oncológico irá depender de diversos fatores prognósticos, que influenciará diretamente na escolha do tratamento (CAMPANA, GOIATO; 2013). Há três principais formas de tratamento para o câncer, que são cirurgia, quimioterapia e radioterapia, podendo ainda, haver combinação dessas terapias (BRASIL, 2011; CAMPANA, GOIATO, 2013).

Segundo a American Cancer Society, a radiação de feixe externo é comumente utilizada para o tratamento do câncer, pois foca a radiação na localização do tumor, reduzindo assim, o comprometimento dos tecidos normais. Está dividida em terapia de radiação conformada tridimensional, que fornece radiação em diferentes direções a fim de combinar com a forma do câncer; radioterapia guiada por imagem, onde exames de imagens são realizados antes do início do tratamento para confirmação da direção dos feixes de radiação; radioterapia de intensidade modulada, que altera, em determinadas áreas, a força de alguns feixes de radiação; radioterapia por feixe de fótons, ao qual pode danificar tecido saudável ao redor do tumor; e radioterapia com feixe, onde são usados feixes de prótons, que causam pouco dano aos tecidos por onde atravessam.

Os efeitos adversos, com repercussão bucal, da radioterapia são xerostomia, cárie por radiação, mucosite oral, trismo, hipogeusia, disgeusia, infecções oportunistas, doença periodontal, desqueratinização das camadas da mucosa oral, hipersensibilidade dentária e osteorradionecrose (ORN)

(SANTOS *et al.*, 2019; FIGUEIREDO *et al.*, 2018; ROLIM *et al.*, 2011; PAIVA *et al.*, 2010; WHITMYER, WASKOWSKI, IFFLAND, 1997; VISSINK *et al.*, 2003; MAXYMIW, WOOD, 1989; FLORIANO *et al.*, 2017; SULAIMAN, HURYN, ZLOTOW, 2003). A mucosite oral e a hipogeusia são consequências geralmente reversíveis, enquanto a xerostomia normalmente é irreversível, além disso, o paciente sempre correrá o risco de desenvolver cárie por radiação e ORN após a radioterapia (VISSINK *et al.*, 2003).

Os fatores relacionados à ORN podem ser inerentes ao tratamento oncológico (tipo e duração do tratamento, dose e campo de radiação), ao tumor (localização e estágio), e ao paciente (má higiene oral, idade, desnutrição, doença periodontal e exodontia durante e após a radioterapia) (ALDUNATE, 2010).

O LASER (Light Amplification by Stimulated Emission of Radiation) de baixa intensidade tem sido sugerido nos últimos anos como forma de auxiliar no tratamento da ORN ao promover alívio da dor, redução do edema, aceleração da reparação tecidual, e levando a formação de tecido de granulação com maior vascularização (DA SILVA *et al.*, 2020).

A radioterapia e a quimioterapia são capazes de destruir as células tumorais, no entanto, causam danos ou mortes às células normais, diferenciando-se entre si quanto ao efeito, sendo a radioterapia em sítio-específico, e a quimioterapia possuindo efeito sistêmico. Isso leva ao desenvolvimento de complicações orais, ao provocar distúrbio em sua integridade e função (PAIVA *et al.*, 2010).

É fundamental que o tratamento seja abordado de forma multidisciplinar, tendo em vista a obtenção de resultados satisfatórios. Portanto, idealmente, deve ocorrer um atendimento odontológico previamente ao tratamento oncológico, visando à eliminação de focos de infecções dento-gengival (PAIVA *et al.*, 2004).

Portanto, este trabalho tem por objetivo relatar caso clínico de um paciente que apresentou tempo demorado na cicatrização da mucosa após extrações dentárias, com histórico prévio de radioterapia em região de pescoço.

2 RELATO DE CASO

Paciente do sexo masculino, 51 anos de idade, com histórico de radioterapia e quimioterapia que foram realizadas como tratamento do câncer em região de pescoço há 8 anos, compareceu a Clínica de Pacientes com Necessidades Especiais (PNE) do Curso de Odontologia da Universidade Federal do Ceará (UFC), para realizar tratamento odontológico.

Durante o exame clínico, constatou-se a necessidade de realizar extrações dentárias dos dentes 35, 46 e 48. Portanto, foi solicitado hemograma completo, Tempo de Protrombina (TAP), Tempo Parcial de Tromboplastina Parcial Ativa (TTPa), Glicemia em jejum e radiografia panorâmica.

Os exames hematológicos encontravam-se sem alterações, dentro dos valores de referência. Portanto, foram realizadas as extrações dos dentes 35 e 46, sob profilaxia antibiótica, sendo utilizado 4 comprimidos de Amoxicilina 500 miligramas (mg), 1 hora antes do procedimento.

Paciente retornou após 7 dias, onde constatou-se atraso no tempo do processo de cicatrização nas regiões da extração. Sendo assim, foi realizada Terapia de Fotobiomodulação (PBMT) com LASER da DMC no espectro Vermelho (V), com comprimento de onda de 660 nanômetros (nm), potência de 100 miliwatts (mW), densidade de potência de 3571 mW/cm^2 , durante 20 segundos (s) por ponto, com energia de 2 Joules (J) por ponto, dose de 71 J/cm^2 , com área da saída de feixe da luz de $0,028 \text{ cm}^2$, aplicado em contato com a mucosa e por modo de emissão contínuo. Foi aplicado em 1 ponto na oclusal da região de 2º pré-molar inferior esquerdo e 4 pontos na região de 1º molar inferior direito – 2 pontos oclusais e 2 vestibulares.

A segunda sessão de PBMT foi realizada após intervalo de 7 dias, seguindo praticamente o mesmo protocolo anterior. A única diferença foi o acréscimo de um ponto na vestibular da região do dente 35.

Após uma semana foi feita a terceira sessão, sendo feito, na região do dente 35, tempo de tratamento de 10 s com 1 J em 1 ponto na oclusal, sob o mesmo espectro anterior. Enquanto que na região do dente 46 o Laser foi usado no espectro infravermelho (IV) com comprimento de onda de 808 nm,

durante 20 s por ponto, com energia de 2 J em 2 pontos na oclusal; e espectro V com comprimento de onda de 660 nm, durante 10 s com energia de 1 J em 1 ponto na vestibular.

Depois do intervalo de 7 dias, observou-se processo de cicatrização mais avançado na região de 2º pré-molar inferior esquerdo (Figura 1a) quando comparado à região de 1º molar inferior direito (Figura 2a). Como a cicatrização não estava completa, foi realizada a quarta sessão de PBMT, sendo, na região do dente 35, seguido o mesmo protocolo anterior.

O tratamento da região do dente 46 foi feito associando uma fonte de luz (LASER) com um agente fotossensibilizador para morte microbiana (azul de metileno), cuja técnica denomina-se Terapia Fotodinâmica (PDT), onde foi aplicado o azul de metileno no alvéolo durante 3 minutos (min). Em seguida, fez-se o protocolo com LASER no espectro V, durante 50 s por ponto, com energia de 5 J por ponto, em 2 pontos na oclusal.

Após duas semanas observou-se que a região do dente 35 encontrava-se cicatrizada, por isso, finalizou-se a PBMT. Como a região do dente 46 ainda não estava completamente cicatrizada, foi realizada a segunda sessão de PDT, seguindo o mesmo protocolo anterior.

Na semana seguinte, o exame clínico evidenciou que a região do dente 46 estava em processo de reparo e sem sinais flogísticos. Paciente não relatou dor e não houve evidência de sangramento ou tecido ósseo exposto. Assim sendo, foi solicitada Tomografia Computadorizada (Figura 3) para descartar risco de desenvolvimento de ORN, sendo possível observar contorno mandibular preservado, sem sinais de sequestro ósseo. Portanto, decidiu-se encerrar o tratamento com PDT.

No entanto, após três meses foi observada, durante exame clínico, uma espícula óssea na lingual da região correspondente ao dente 46 (Figura 2c). Portanto, realizaram-se duas sessões de PDT com azul de metileno durante 3 min, com intervalo de 1 semana entre as sessões, seguindo o protocolo de LASER no espectro V, durante 20 s, com energia de 2 J, em 1 ponto.

Após o tratamento com PDT, a região do dente 46 encontra-se cicatrizada, sem exposição óssea e sem sintomatologia dolorosa (Figura 2e).

O próximo dente a ser extraído após finalização do tratamento realizado com LASER anteriormente, foi o 24, sob cobertura antibiótica, sendo usado uma dose de ataque de 1 grama (g) de Amoxicilina 1 hora antes do procedimento, e 1 comprimido de Amoxicilina 500 mg a cada 8 horas, após o procedimento cirúrgico, durante 7 dias. Em caso de dor, o paciente foi instruído a usar Dipirona 500 mg por via oral, a cada 6 horas. A cicatrização foi realizada por primeira intenção (Figura 5b).

Uma semana depois, paciente retornou para a retirada dos pontos e não foram observados problemas no tempo de cicatrização da mucosa alveolar (Figura 5d). Foi prescrito Amoxicilina 500 mg a cada 8 horas por mais 7 dias para extração do dente 26.

Constatou-se necessidade de remoção do dente 26 devido extensa fratura da coroa clínica (Figura 6a). Este foi extraído sob antibioticoterapia (Amoxicilina 500 mg 24 horas antes do procedimento cirúrgico + cobertura por 7 dias). Fez-se regularização do rebordo, não havendo intercorrência durante o procedimento.

Paciente retornou após 7 dias para remoção da sutura e avaliação do tempo de cicatrização da mucosa, encontrando-se satisfatória.

A última extração realizada foi do dente 48, sob profilaxia antibiótica de 2 g de Amoxicilina, 1 h antes do procedimento cirúrgico. Foi prescrito para o pós-operatório Amoxicilina 500 mg a cada 8 horas durante 7 dias, Dipirona 500 mg a cada 6 horas em caso de dor, Ibuprofeno 600 mg, e Oral B Complete 0% álcool para bochecho.

Após 1 semana o paciente retornou a clínica para reavaliação após exodontia. Não havia sinais de infecção e o tempo de cicatrização apresentava-se satisfatória até o momento. Como paciente relatou sintomas gripais, optou-se pela permanência da sutura por mais 7 dias.

Na semana seguinte realizou-se a remoção da sutura, no entanto, o alvéolo não se encontrava completamente fechado (Figura 7a), além do paciente relatar dor à palpação. Devido a isso, foram realizadas quatro sessões iniciais de PDT, em intervalos de 7 dias, com aplicação de azul de metileno durante 3 min (Figura 7b), seguido de LASER no espectro V, durante 20 s, com energia de 2 J por ponto, em 1 ponto em alvéolo.

A quinta e sexta sessão de PDT aumentaram a quantidade de energia administrada para 6 J, durante 60 s. Os demais parâmetros do protocolo proposto de irradiação do Laser permaneceram inalterados.

Observou-se que o alvéolo do dente 48 ainda apresenta pequena área de exposição óssea, mesmo após 6 sessões de PDT. Devido ao recesso de Natal e Ano Novo, o tratamento com Laser foi momentaneamente interrompido. Contudo, o paciente continuará a ser atendido na Clínica de PNE até finalização dos procedimentos odontológicos. As repetitivas sessões de PBMT e PDT demonstram o desafio no atendimento odontológico de pacientes pós-radioterapia.

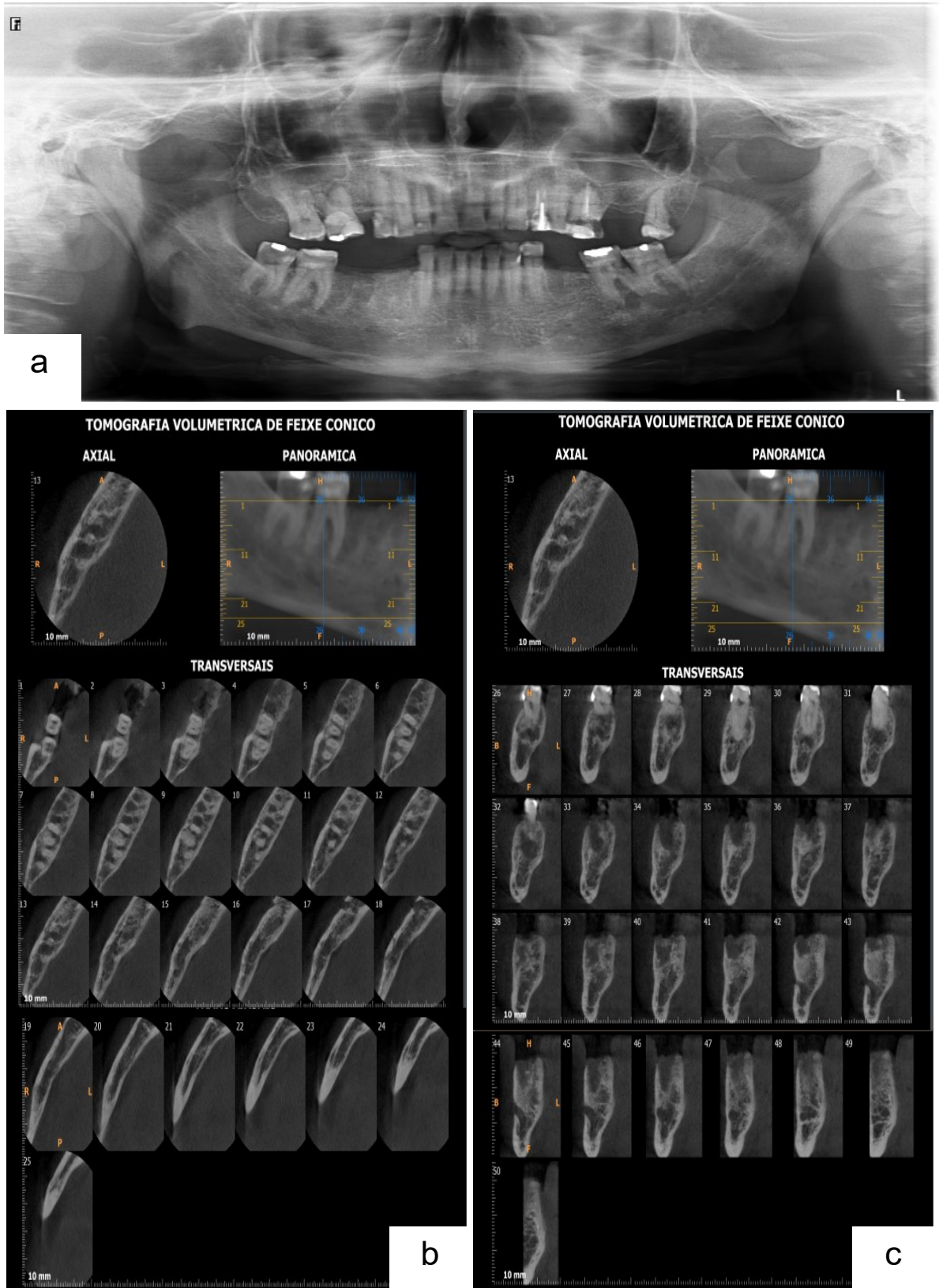


Figura 1 – Exames de imagem. (a) Radiografia panorâmica solicitada para extração dos dentes 35 e 46. (b e c) Tomografia Computadorizada de Feixe Cônico realizada uma semana após última sessão de PDT em região do dente 46.

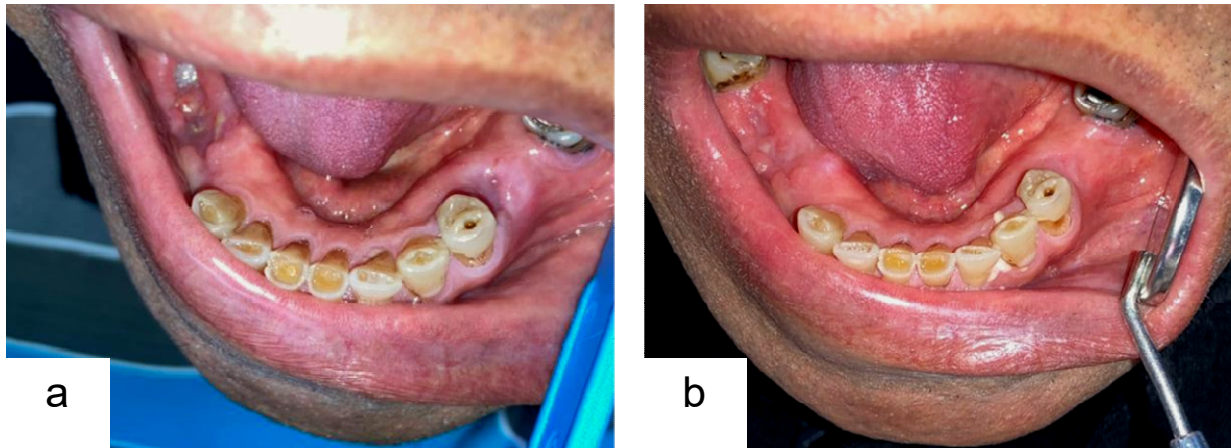


Figura 2 – Região do dente 35. (a) Cicatrização uma semana após 3º sessão de PBMT. (b) Cicatrização seis semanas após última sessão de PBMT.

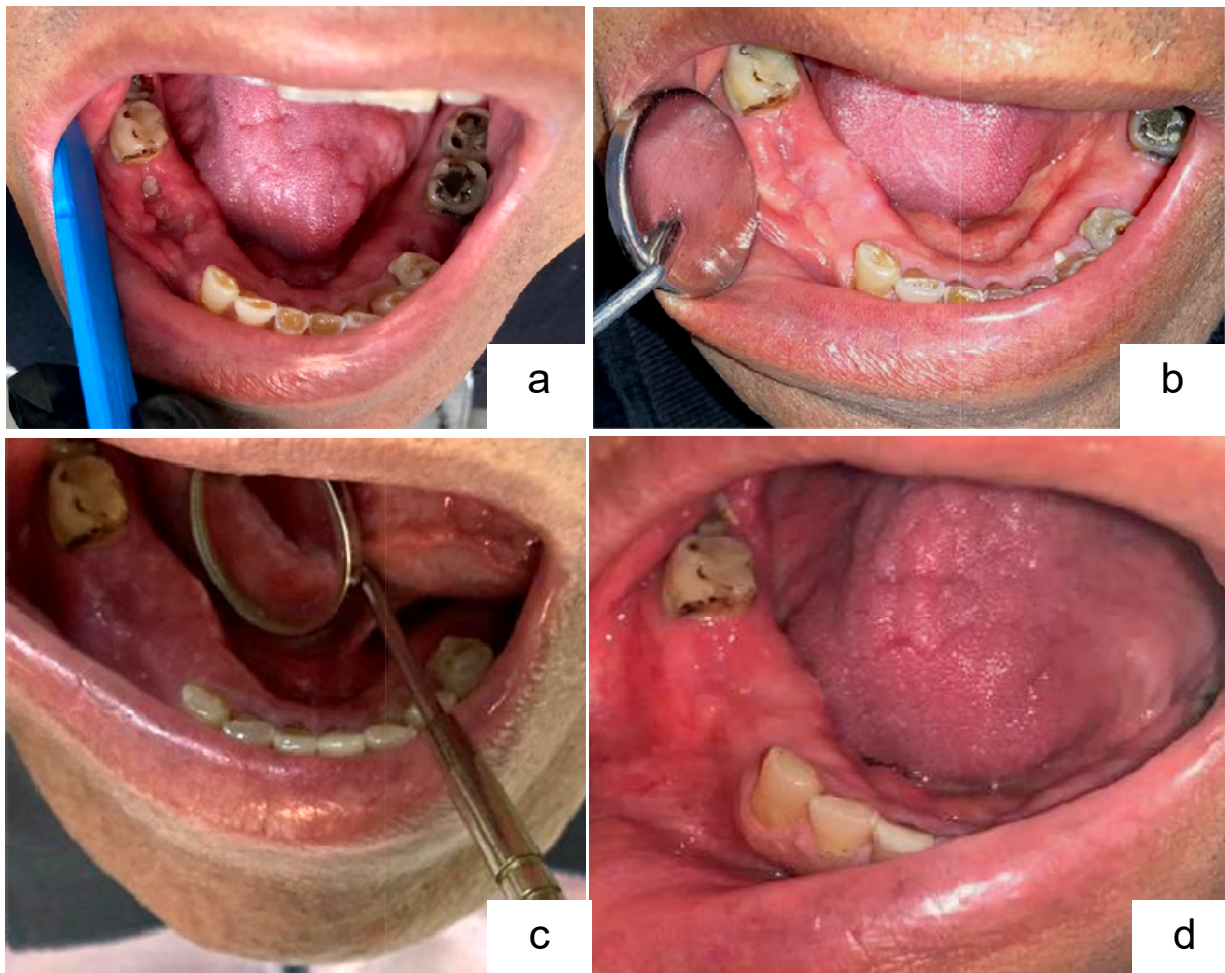


Figura 3 – Região do dente 46. (a) Cicatrização uma semana após 3º sessão de PBMT. (b) Cicatrização quatro semanas após última sessão de PDT. (c) Espícula óssea na tábua lingual. (d) Cicatrização de seis semanas após última sessão de PDT.

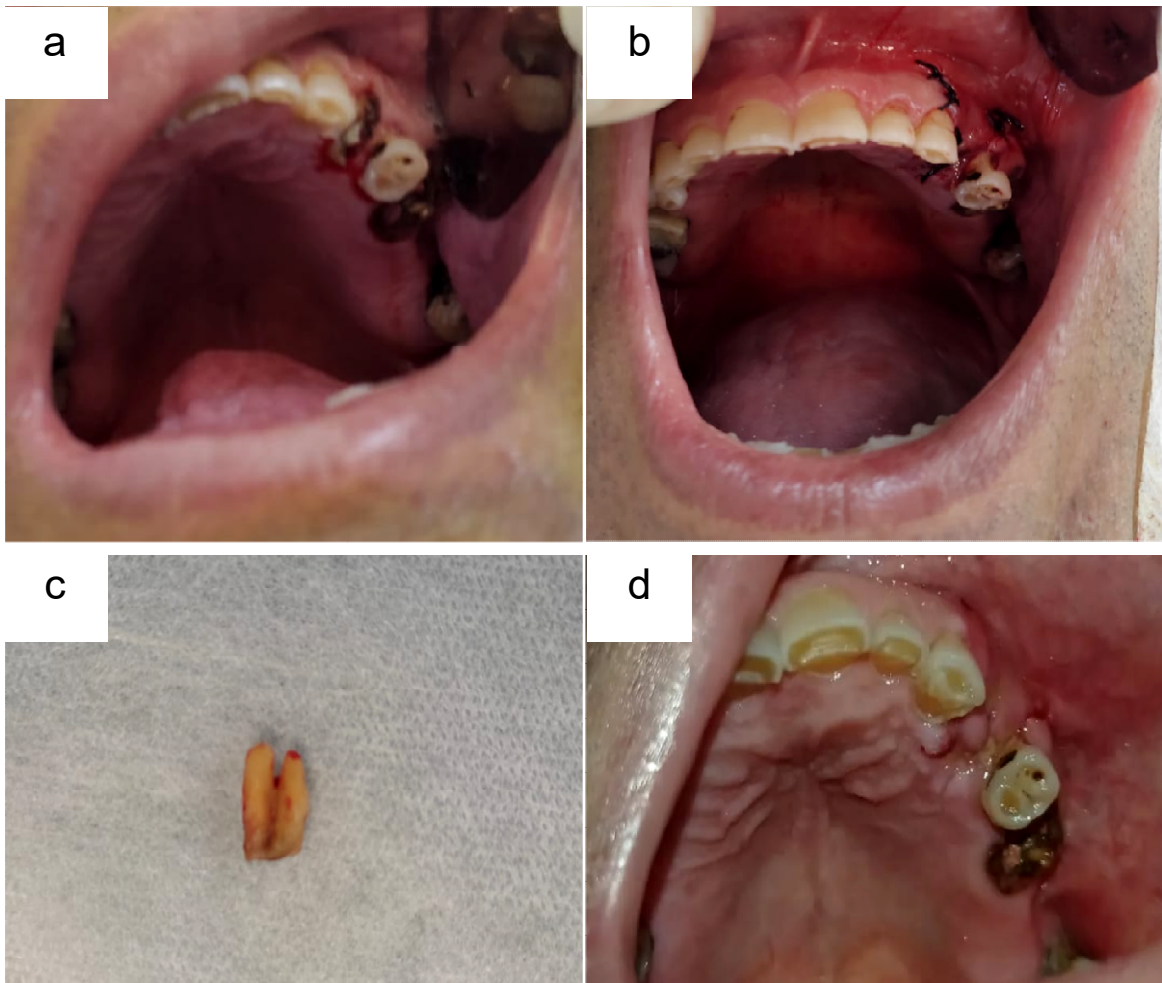


Figura 4 – Extração do dente 24. (a) Aspecto clínico. (b) Bordas aproximadas por sutura com a finalidade de cicatrização da mucosa por 1º intenção. (c) Dente 24 extraído. (d) Aspecto da mucosa imediatamente após remoção da sutura.

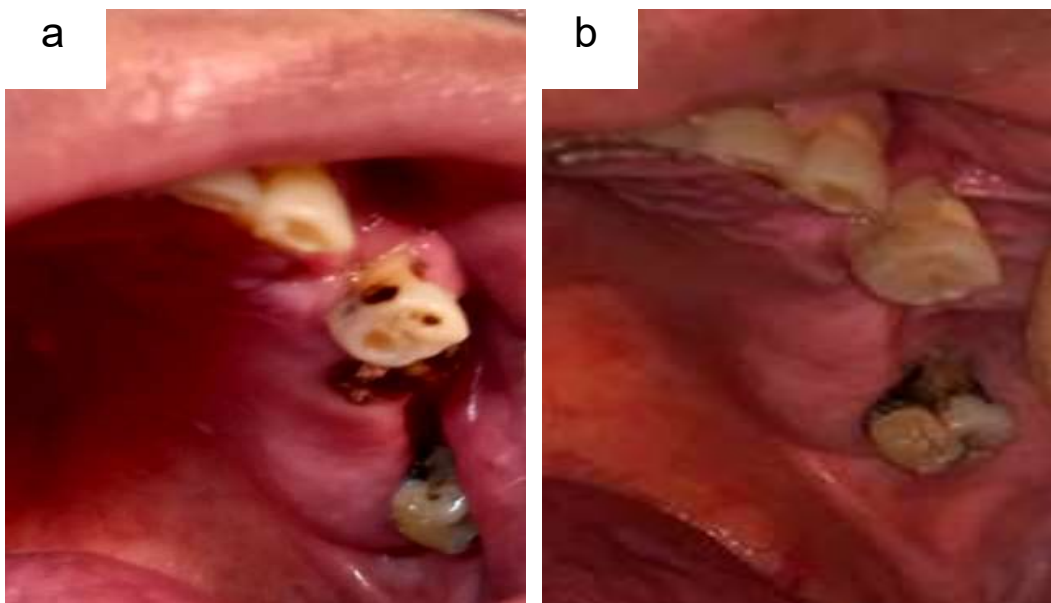


Figura 5 – Extração do dente 26. (a) Aspecto clínico. (b) Cicatrização de seis semanas após extração dentária.

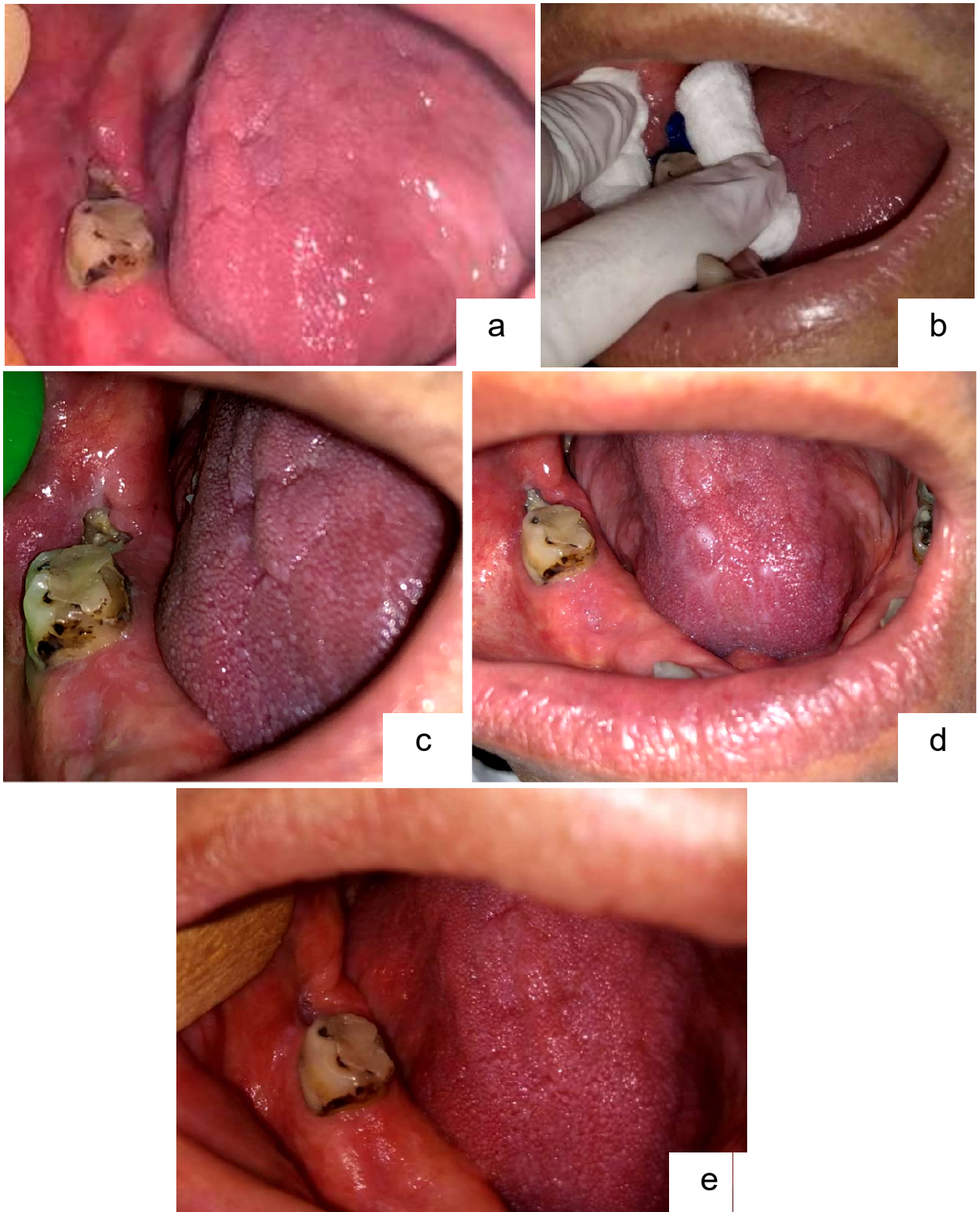


Figura 6 – Região do dente 48. (a) Aspecto clínico imediatamente após remoção da sutura. (b) Aplicação do azul de metileno sob alvéolo. (c) Cicatrização de uma semana após 1^o sessão de PDT. (d) Cicatrização de uma semana após 2^o sessão de PDT. (e) Cicatrização de uma semana após 5^o sessão de PDT.

3 DISCUSSÃO

Pacientes submetidos à extração dentária após radioterapia podem desenvolver ORN, sendo sua principal característica clínica a exposição de osso desvitalizado através da mucosa ulcerada ou da pele (ANJUM, 2020; DEVI, SINGH, 2014). Além disso, os tecidos irradiados apresentam baixa capacidade de reparação (KOGA *et al.*, 2008), como visto no presente caso.

Várias teorias foram propostas para justificar a ORN, sendo a teoria de hipóxia, hipovascularidade e hipocelularidade do tecido mais aceita atualmente, proposta por Marx em 1983 (ANJUM, 2020).

A incidência de desenvolvimento da ORN em pacientes irradiados é maior em mandíbula do que maxila, devido à maior densidade óssea e obliteração induzida por irradiação da artéria alveolar inferior (ANJUM, 2020), podendo também, ter aumento da dose de radiação absorvida devido ao aumento da dispersão eletrônica, causada por o alto teor de minerais presentes na mandíbula (GRIMALDI *et al.*, 2005). Devido a isso, houve preocupação neste caso com o desenvolvimento de ORN após extração dos dentes 35, 46 e 48, principalmente por causa da cicatrização tardia, resultando em exposição óssea.

Radiograficamente, a ORN é caracterizada por diminuição da densidade óssea, destruição da cortical e perda do trabeculado ósseo na porção esponjosa (GRIMALDI *et al.*, 2005). Neste caso, ao realizar a Tomografia Computadorizada na região do 1º molar inferior direito após as sessões de PBMT e PDT, foi possível averiguar que o contorno mandibular estava preservado e sem sinais de sequestro ósseo, descartando assim, o desenvolvimento da ORN.

Koga *et al.* (2008), relataram que há um consenso na literatura de que as extrações dentárias em pacientes irradiados ocorram com o mínimo de trauma possível, com retalhos conservadores, fechamento primário sem tensão e remoção de poucos dentes por sessão, a fim de minimizar as complicações pós-cirúrgicas. Neste caso, as extrações dentárias ocorreram conforme acordado na literatura, e, ao realizar as exodontias dos dentes 24 e 26, onde a

cicatrização se deu por primeira intenção, não houve problemas, divergindo das extrações dentárias dos elementos 35, 46 e 48, que sucedeu em um tempo demorado para a cicatrização tecidual.

O estudo retrospectivo de Sulaiman *et al.* (2003), ao avaliar dados do Memorial Sloan-Kettering Cancer Center, observou que 54,65% dos pacientes não conseguiram atingir o fechamento primário, sem embargo, seus dados revelaram uma baixa incidência de complicações pós-operatórias, incluindo ORN.

Diversos relatórios prescrevem cobertura antibiótica, pois reduzem risco de infecção pós-operatória (SULAIMAN *et al.*, 2003) sendo, portanto, a antibioticoterapia recomendada por diversos autores como adjuvante na extração dentária de pacientes irradiados, contudo, não há consenso na literatura quanto a seu uso e eficácia (KOGA *et al.*, 2008). No presente caso, foi realizada profilaxia antibiótica na exodontia dos dentes 35 e 46, e cobertura antibiótica ao extrair os dentes 24, 26 e 48, sucedendo menor complicação pós-operatória ao realizar cobertura antibiótica. A mudança no protocolo antibiótico, da profilaxia para cobertura, ocorreu como forma de prevenção do desenvolvimento da ORN.

De acordo com Nabil e Saman (2011), paciente não alérgico à penicilina deve fazer, como primeira escolha, profilaxia com Amoxicilina, devido ao seu maior espectro. Neste caso, a Amoxicilina foi utilizada, como recomendado na literatura.

A ocorrência de atraso no tempo do processo de cicatrização alveolar após extrações dentárias em pacientes irradiados em região de cabeça e pescoço logra sugerir, erroneamente, o início de ORN (DA SILVA *et al.*, 2020). Como quase sucedeu neste caso, visto que a maior preocupação era a exposição óssea resultante da extração do dente 46.

Diversos estudos mostram que o LASER de baixa potência acelera vários dos processos metabólicos envolvidos na cicatrização de tecidos humanos, sendo usado em casos de úlceras e feridas, incluindo feridas recalcitrantes e que não cicatrizam (WOODRUFF *et al.*, 2004). Em decorrência desse aumento

do metabolismo celular, há um aumento na síntese de DNA, da angiogênese e do fluxo sanguíneo, elevando as taxas de nutrição e oxigenação do tecido comprometido previamente pela radioterapia (Da SILVA *et al.*, 2020).

Da Silva *et al.* (2020) realizaram um estudo piloto duplo-cego randomizado, avaliando a eficácia da PBMT na cicatrização da mucosa em pacientes submetidos a extrações dentárias após radioterapia de cabeça e pescoço, onde se constatou menor dor pós-operatória e aceleração no revestimento da mucosa, e, 14 dias após a operação, 94,7% dos pacientes evoluíram para o quadro de completo revestimento da mucosa alveolar. Nesse estudo, a PBMT foi padronizada em quatro sessões de 2.8 J por ponto, em 5 pontos, sendo a primeira sessão realizada imediatamente após a extração dentária. No presente caso, o protocolo do LASER sofreu variações quanto a energia administrada, quantidade de pontos e associação com um agente fotossensibilizador para morte microbiana, com a finalidade de adaptação conforme evolução clínica, individualizando assim, o atendimento.

Apesar do estudo descrito anteriormente ser preliminar, mostrou que a PBMT pode ser usada para auxiliar a cicatrização após exodontias em pacientes irradiados, diminuindo o risco de ORN, como constatado neste presente caso.

Mesmo após o desenvolvimento da ORN, é possível realizar o PDT concomitantemente com o procedimento cirúrgico para remoção do osso necrótico, apresentando cicatrização completa dos locais cirúrgicos, como visto no caso clínico de Magalhães *et al.* (2020).

Apesar da completa cicatrização da mucosa alveolar, que diminui o desenvolvimento da ORN, ainda há risco disto ocorrer, por isso é necessário o acompanhamento em longo prazo pelo cirurgião-dentista (DA SILVA *et al.*, 2020). No presente caso, o paciente continua sendo acompanhado após a completa cicatrização da mucosa, a fins de avaliação, com a perspectiva de evitar complicações futuras.

Devido a essa avaliação constante, foi possível observar o aparecimento da exposição de espícula óssea, na tábua lingual, pós-cirurgia do dente 46, três

meses após fim do tratamento com LASER de baixa potência. O tratamento para a espícula óssea ocorreu de forma conservadora, não necessitando realizar cirurgia para sua remoção, visto que a cicatrização completa da mucosa foi obtida após duas sessões de PDT. Moura *et al.* (2018) observaram, em seu estudo, melhora significativa com boa evolução clínica das lesões tratadas com PDT.

Ainda não há um consenso na literatura sobre o protocolo do LASER a ser utilizado, principalmente quando se trata de pacientes irradiados submetidos a extrações dentárias. No presente caso, o protocolo sofreu constante adaptação para melhor se adequar a condição clínica presente em determinado momento, conforme evolução do tempo de cicatrização da mucosa, pois PNE devem ser tratados individualmente.

4 CONCLUSÃO

O LASER de baixa potência mostrou um bom resultado nesse caso clínico, ao auxiliar no processo de cicatrização em região de mucosa após extrações dos dentes 35, 46 e 48. Houve mudanças no protocolo do LASER com a finalidade de individualizar cada sessão conforme a condição clínica presente no momento.

Portanto, o cirurgião-dentista deve estar atento ao atender pacientes que receberam radioterapia como forma de tratamento para o câncer em região de cabeça e pescoço, em virtude do risco de ORN, que é um dos piores efeitos secundários da radioterapia. Em caso de intervenção cirúrgica, como extração dentária, alguns cuidados especiais devem ser feitos, a fim de reduzir sequelas pós-cirúrgicas.

REFERÊNCIAS

- ALDUNATE, J. L. C. B. *et al.* Osteoradionecrosis in face: pathophysiology, diagnosis and treatment. **Rev. Bras. Cir. Plást.**, v. 25, n. 2, p. 381-387, 2010.
- AMERICAN CANCER SOCIETY. **Getting External Beam Radiation Therapy**. Atlanta: American Cancer Society, 1.800.227.2345. Disponível em: https://www.cancer.org/treatment/treatments-and-side-effects/treatment-types/radiation/external-beam-radiation-therapy.html#written_by. Acesso em: 02 de fevereiro de 2022.
- ANJUM, K. *et al.* Guidelines for extraction in irradiated patients. **IOSR Journal of Dental and Medical Sciences (IOSR-JDMS)**, v. 19, n. 7, p. 27-31, 2020.
- BRASIL. Ministério da Saúde. Secretaria de Atenção à Saúde. Instituto Nacional de Câncer. **ABC do câncer: abordagens básicas para o controle do câncer**. Rio de Janeiro: Inca, 2011. 128 p.: il.
- CAMPANA, I. G.; GOIATO, M. C. Tumores de cabeça e pescoço: epidemiologia, fatores de risco, diagnóstico e tratamento. **Revista Odontológica de Araçatuba**, v. 34, n.1, p. 20-26, janeiro/junho, 2013.
- DA SILVA, T. M. V. *et al.* Photobiomodulation for mucosal repair in patients submitted to dental extraction after head and neck radiation therapy: a double-blind randomized pilot study. **Supportive Care in Cancer**, 2020.
- DEVI, S.; SINGH, N. Dental care during and after radiotherapy in head and neck cancer. **National journal of maxillofacial surgery**, v. 5, n. 2, p. 117-125, 2014.
- FIGUEIREDO, P. T. S. *et al.* **Abordagem odontológica para o paciente oncológico: princípios e evidências**. In: DOS SANTOS, M. A. *et al.* Diretrizes Oncológicas 2. [S.l.:s.n.], p. 723-732, 2018. Disponível em: <https://diretrizesoncologicas.com.br/download/>. Acesso em: 30 de agosto de 2021.
- FLORIANO, D. F. *et al.* Complicações orais em pacientes tratados com radioterapia ou quimioterapia em um hospital de santa catarina. **Rev. Odontol. Univ. Cid. São Paulo**, v. 29, n. 3, p. 230-236, set.-dez., 2017.
- GRIMALDI, N. *et al.* Conduta do cirurgião-dentista na prevenção e tratamento da osteoradionecrose: revisão de literatura. **Revista Brasileira de Cancerologia**, v. 51, n. 4, p. 319-324, 2005.
- INSTITUTO NACIONAL DE CÂNCER JOSÉ ALENCAR GOMES DA SILVA. **Estimativa 2020: incidência de câncer no Brasil**. Rio de Janeiro: INCA, 2019. 120 p.: il. color.
- KOGA, D. H.; SALVAJOLI, J. V.; ALVES, F. A. Dental extractions and radiotherapy in head and neck oncology: review of the literature. **Oral Diseases**, v. 14, p. 40-44, 2008.

MAGALHÃES, I. A. *et al.* Photobiomodulation and antimicrobial photodynamic therapy as adjunct in the treatment and prevention of osteoradionecrosis of the jaws: A case report. **Photodiagnosis and Photodynamic Therapy**, v. 31, 2020.

MAXYMIW, W. G.; WOOD, R. E. The role of dentistry in head and neck radiation therapy. **J. Can. Dent. Assoc.**, v. 55, n. 3, p. 193-198, mar., 1989.

NABIL, S.; SAMMAN, N. Incidence and prevention of osteoradionecrosis after dental extraction in irradiated patients: a systematic review. **Int. J. Oral Maxillofac. Surg.**, v. 40, n. 3, p. 229-243, mar., 2011.

PAIVA, C. I. *et al.* Efeitos da quimioterapia na cavidade bucal. **Disciplinarum Scientia**, Série: Ciências da Saúde, Santa Maria, v. 4, n. 1, p. 109-119, 2004.

PAIVA, M. D. E. B. *et al.* Complicações orais decorrentes da terapia antineoplásica. **Arquivos em Odontologia**, v. 46, n. 1, p. 48-55, janeiro/março, 2010.

ROLIM, A. E. H.; DA COSTA, L. J.; RAMALHO, L. M. P. Repercussões da radioterapia na região orofacial e seu tratamento. **Radiol. Bras.**, v. 44, n. 6, dez., 2011.

SANTOS, J. N. A. *et al.* Análise de Reações Adversas após o Tratamento da Radioterapia em Adultos com Câncer de Cabeça e Pescoço. **Revista Brasileira de Cancerologia**, v. 65, n. 4, 2019.

SULAIMAN, F.; HURYN, J. M.; ZLOTOW, I. M. Dental extractions in the irradiated head and neck patient: A retrospective analysis of Memorial Sloan-Kettering Cancer Center protocols, criteria, and end results. **J. Oral Maxillofac. Surg.**, v. 61, p. 1123–1131, 2003.

VISSINK, A. *et al.* Oral sequelae of head and neck radiotherapy. Critical Reviews in Oral Biology & **Medicine**, v. 14, n. 3, p. 199-212, 2003.

WHITMYER, C. C.; WASKOWSKI, J. C.; IFFLAND, H. A. Radiotherapy and oral sequelae: preventive and management protocols. **J. Dent. Hyg.**, v. 71, n. 1, p. 23-29, mai.-jun., 1997.

WOODRUFF, L. D. *et al.* The efficacy of laser therapy in wound repair: a meta-analysis of the literature. **Photomed. Laser Surg.**, v. 22, n. 3, p. 241–247, 2004.

APÊNDICES

APÊNDICE A – TERMO DE CONSENTIMENTO LIVRE E ESCLARECIDO

TERMO DE CONSENTIMENTO LIVRE E ESCLARECIDO (TCLE)

O Senhor está sendo convidado a participar de um Relato de caso intitulado "EFEITOS DA RADIOTERAPIA EM REGIÃO DE PESCOÇO NA CICATRIZAÇÃO APÓS EXTRAÇÕES DENTÁRIAS: RELATO DE CASO". O Senhor não deve participar contra a sua vontade. Leia atentamente as informações abaixo e faça qualquer pergunta que desejar, para que todos os procedimentos desta pesquisa sejam esclarecidos.

A proposta deste Termo de Consentimento Livre e Esclarecido (TCLE) é explicar tudo sobre o Relato de caso e solicitar a sua permissão, para que o mesmo seja publicado em meios científicos como revistas, congressos e/ou reuniões científicas de profissionais da saúde ou afins.

O objetivo desta pesquisa é relatar um caso e/ou situação clínica específica que ocorreu durante atendimento na clínica de Pacientes Especiais da Faculdade de Odontologia da Universidade Federal do Ceará. Se obtivermos sua permissão para publicação, os procedimentos envolvidos em sua participação são a utilização das informações fornecidas pelo senhor e contidas no seu prontuário preenchido na clínica de Pacientes Especiais, os resultados dos exames realizados, exames imagiológicos e registro fotográfico.

A descrição do Relato de caso envolve o risco de quebra de confidencialidade (algum dado que possa identificar o senhor a ser exposto publicamente). Para minimizar esse risco, NENHUM DADO QUE POSSA IDENTIFICAR O SENHOR COMO NOME, CODINOME, REGISTROS INDIVIDUAIS, ENDEREÇOS ELETRÔNICOS, FOTOGRAFIAS, FIGURAS, CARACTERÍSTICAS MORFOLÓGICAS (partes do corpo), entre outros, serão utilizados sem sua autorização. Fotos, figuras ou outras características morfológicas que venham a ser utilizadas estarão devidamente cuidadas (camufladas, escondidas) para não identificá-lo, garantindo o anonimato. Este Relato de caso não irá trazer benefícios diretos ao senhor, no entanto, contribuirá para ampliar o conhecimento sobre o assunto abordado e, se aplicável, poderá beneficiar futuros pacientes.

Sua participação neste Relato de caso é totalmente voluntária, ou seja, não é obrigatória. Caso o senhor decida não participar, ou ainda, desistir de participar e retirar seu consentimento durante a realização do Relato de caso, não haverá nenhum prejuízo ao atendimento que o senhor recebe ou possa a vir receber na instituição.

Não está previsto nenhum tipo de pagamento pela sua participação, e o senhor não terá nenhum custo com respeito aos procedimentos envolvidos. Caso ocorra algum problema ou dano com o senhor, resultante deste Relato de caso, o senhor receberá todo o atendimento necessário, sem nenhum custo pessoal e pelo tempo que for necessário.

Endereço do responsável pela pesquisa:

Nome: Fabrício Bitu Sousa
Instituição: Universidade Federal do Ceará/Curso de Odontologia
Endereço: Rua Monsenhor Furtado, s/n, Rodolfo Teófilo
Telefones para contato: (85) 33668408 / (85) 33668425

ATENÇÃO: Se você tiver alguma consideração ou dúvida, sobre a sua participação na pesquisa, entre em contato com o Comitê de Ética em Pesquisa da UFC/PROPESQ – Rua Coronel Nunes de Melo, 1000 - Rodolfo Teófilo, fone: 3366-8344/46. (Horário: 08:00-12:00 horas de segunda a sexta-feira).

O CEP/ UFC/ PROPESQ é a instância da Universidade Federal do Ceará responsável pela avaliação e acompanhamento dos aspectos éticos de todas as pesquisas envolvendo seres humanos.

O abaixo assinado João Valdeir Maranhão, 51 anos, RG: 92002311854 declara que é de livre e espontânea vontade que está como participante de uma pesquisa. Eu declaro que li cuidadosamente este Termo de Consentimento Livre e Esclarecido e que, após sua leitura, tive a oportunidade de fazer perguntas sobre o seu conteúdo, como também sobre a pesquisa, e recebi explicações que responderam por completo minhas dúvidas. E declaro, ainda, estar recebendo uma via assinada deste termo.

Fortaleza, 09 / 07 / 21

João Valdeir Maranhão
Nome do participante da pesquisa

09 / 07 / 21
Data

João Valdeir Maranhão
Assinatura

Felício Brito Sousa
Nome do pesquisador

09 / 07 / 2021
Data

Felício Brito Sousa
Assinatura

Nome da testemunha
(se o voluntário não souber ler)

Data

Assinatura

Nome do profissional que aplicou o
TCLE

Data

Assinatura

APÊNDICE B – TERMO DE AUTORIZAÇÃO DO USO DE IMAGEM**TERMO DE AUTORIZAÇÃO DE USO DE IMAGEM**

Eu João Valdeir Maranhão, portador do CPF 447.289.993-00, e RG 92002311854, depois de conhecer e entender os objetivos, procedimentos metodológicos, riscos e benefícios da pesquisa, bem como de estar ciente da necessidade do uso de minha imagem e depoimento, conforme especificado no Termo de Consentimento Livre e Esclarecido (TCLE), AUTORIZO, através do presente termo, que o pesquisador, Fabrício Bitu Sousa, da pesquisa intitulada "EFEITOS DA RADIOTERAPIA EM REGIÃO DE PESCOÇO NA CICATRIZAÇÃO APÓS EXTRAÇÕES DENTÁRIAS: RELATO DE CASO" a realizar as fotos que se façam necessárias e/ou colher meu depoimento sem quaisquer ônus financeiros a nenhuma das partes.

Ao mesmo tempo, libero a utilização dessas fotos (seus respectivos negativos), exames imagiológicos, e/ou depoimento para fins científicos e de estudos, em favor do pesquisador da pesquisa acima especificada, conforme a Carta Circular nº 166/2018 da CONEP.

Fortaleza, 09 de julho de 2021

João Valdeir Maranhão
Nome do participante da pesquisa

09/07/21
Data

Fabrício Bitu Sousa
Nome do pesquisador

09/07/2021
Data