



UNIVERSIDADE FEDERAL DO CEARÁ
FACULDADE DE FARMÁCIA, ODONTOLOGIA E ENFERMAGEM
CURSO DE ODONTOLOGIA

ANA CARMELITA DO NASCIMENTO BASTOS

MANIFESTAÇÕES ORAIS E A COVID-19 – REVISÃO DA LITERATURA

FORTALEZA

2021

ANA CARMELITA DO NASCIMENTO BASTOS

MANIFESTAÇÕES ORAIS E A COVID-19 – REVISÃO DA LITERATURA

Monografia apresentada ao Curso de Odontologia da Faculdade de Farmácia, Odontologia e Enfermagem da Universidade Federal do Ceará, como requisito parcial para obtenção do título de Bacharel em Odontologia.

Orientadora: Prof^ª. Dra. Andréa Silvia Walter de Aguiar

Co-orientador: Prof. Ms. Diego Santiago de Mendonça

FORTALEZA

2021

Dados Internacionais de Catalogação na Publicação

Universidade Federal do Ceará

Biblioteca Universitária

Gerada automaticamente pelo módulo Catalog, mediante os dados fornecidos pelo(a) autor(a)

B326m Bastos, Ana Carmelita do Nascimento'.
Manifestações orais e a covid-19 – revisão da literatura / Ana Carmelita do Nascimento' Bastos.
– 2021.30 f. : il. color.

Trabalho de Conclusão de Curso (graduação) – Universidade Federal do Ceará, Faculdade de Farmácia, Odontologia e Enfermagem, Curso de Odontologia, Fortaleza, 2021.

Orientação: Profa. Dra. Andréa Silvia Walter de Aguiar. Coorientação: Prof. Me. Diego Santiago de Mendonça.

1. SARS-Cov-2. 2. COVID-19. 3. Manifestações Oraís. I. Título.

CDD 617.6

ANA CARMELITA DO NASCIMENTO BASTOS

MANIFESTAÇÕES ORAIS E A COVID-19 – REVISÃO DA LITERATURA

Monografia apresentada ao Curso de Odontologia da Faculdade de Farmácia, Odontologia e Enfermagem da Universidade Federal do Ceará, como requisito parcial para obtenção do título de Bacharel em Odontologia.

Aprovado em: ____/____/____.

BANCA EXAMINADORA

Prof^a. Dra. Andréa Silvia Walter de Aguiar (Orientadora)

Universidade Federal do Ceará (UFC)

Prof. Ms. Diego Santiago de Mendonça (1º membro)

Universidade Federal do Ceará (UFC)

Prof. Ms. Maria Elisa Quezado Lima Verde (2º membro)

Universidade Federal do Ceará (UFC)

À minha família.

AGRADECIMENTOS

Antes de tudo, agradeço a Deus, minha Luz maior. Sem o teu amor nada seria possível, sem a tua misericórdia eu não teria chegado aqui.

À minha mãe, Virgínia, que sempre foi a minha principal incentivadora em toda a minha vida. Obrigada por ter priorizado a minha educação, assim, me ensinastes que este é o maior bem que eu poderia buscar. Obrigada por ser o meu exemplo número um de força, retidão e, principalmente, justiça. O seu amor sem limites me faz todos os dias um ser humano melhor. Obrigada por acreditar em mim e sonhar os meus sonhos, às vezes até mais do que eu. A cada passo dado, nele, a senhora estará. Zinha, te amo mais do que qualquer coisa.

Ao meu pai, Maurício, que tanto se doou para me proporcionar condições confortáveis para chegar até aqui. Obrigada pelo amor incondicional que sempre me deu. Obrigada por sempre acreditar em mim, até quando eu mesma duvidei. És o meu exemplo de resiliência. Nada teria sido possível sem o senhor. Meu pai, o amo imensuravelmente.

À minha avó Valdenia, que é também minha madrinha e minha segunda mãe. A senhora ocupa um lugar essencial dentro da minha trajetória de vida e acadêmica. Companheira fiel e amiga para todas as horas. Obrigada por todo o cuidado que teve e tem comigo. Meu abrigo e colo nas horas mais difíceis. Sempre serei sua neném e você sempre será a minha amada "mãe Dendena".

À minha família materna, ou minha base, como costume dizer. À minha amada tia Virna, obrigada por me ensinar o verdadeiro significado de doação, és o meu anjo na terra. À minha amada tia Biba, obrigada por ser a minha referência em cuidado, desde criança quando me buscava na escola, amo (e admiro) a senhora mais do que deve imaginar. Ao meu amado tio Eduardo Vagner ou Dudut, obrigada pelas risadas, brincadeiras, e pelas companhias nas noites da quarentena ao som de Marcelo D2, amo esses momentos e também o senhor. Aos meus amados tios Paulo André, Sávia Mayara e Roberto Rocha, obrigada por sempre estarem presentes e vibrarem com minhas conquistas, os amo imensamente. Às minhas primas Isadora Régia, Maria Clara e Ana Natalie, obrigada por serem minhas irmãzinhas, meus amores e meus orgulhos, minha sorte é imensa por ter vocês em minha vida. Obrigada a todos vocês que sempre estiveram presentes em todas as etapas de minha vida, nos momentos felizes, compartilhamos as conquistas, e nos momentos turbulentos, dividimos o peso dos fardos. Que continuemos sempre assim.

À minha família paterna, que tenho a honra de carregar e usar o nome. Minha

família Bastos, obrigada por todo o amor que sempre recebi de todos. Levo um pedacinho de cada um de vocês comigo sempre. Dedico esse trabalho a todos vocês: meus amados tios Glauper, César, Jorge, Reginaldo, Cida, Marli, Marta e Mônica e meus amados primos Marlon, Paula, Paulo, Gabriel, Madson, Carolina, Fabricio, Felipe, Patricia, Giovana e Júnior.

Aos meus irmãos Marina e Maurício, vocês são o principal motivos que eu busco ser melhor como pessoa. Amo vocês imensuravelmente.

Aos meus avós Raimundo Duarte, Alda Bastos e Paulo Fernandes, é impossível descrever o quanto eu queria dividir esse momento com vocês, mas sei que em um outro plano, vocês nunca deixaram de acompanhar meus passos. Amo vocês, meus anjos.

Ao amor da minha vida, que transformou o meu viver e me mostrou que o amor sempre será a melhor escolha a se fazer. Obrigada por sempre estar do meu lado e por cuidar tão minuciosamente de mim. Você é minha luz, no meio das incertezas, você é minha razão, nos momentos de crise. Nunca conseguirei pôr em palavras o que sinto por você, e o quão sou grata por você nunca ter soltado a minha mão. Amo você, Jaime Piettro.

À minha família postiça, Dona Soraia, Vitor e Maitê, obrigada por terem me acolhido e sempre me tratado tão bem. Agradeço pelos conselhos da minha amada sogra e pelo amor desmedido da pequena Maitê, vocês fazem parte da minha história. Amo vocês.

À minha dupla da faculdade e da vida, obrigada Allyson por sempre acreditar em mim e extrair o melhor que eu tinha a oferecer. Você faz parte da minha trajetória acadêmica e eu sempre serei grata pela sua amizade fiel e parceria incondicional. Amo você sempre.

Às minhas amigas Joycielle e Yana, obrigada pelas noites de estudo viradas e por terem tornado essa jornada de cinco anos mais leve. Nossa amizade é sinônimo de lealdade e riso, que continuemos assim. Amo vocês demais, pinguins.

Ao meu eterno tutor e aos meus colegas do Programa de Educação Tutorial (PET). Agradeço em especial ao Dr. Mário Rogério, Maria Clara, Igor, Gabriela, Victoria e Sarah vocês dividiram comigo o processo de amadurecimento e crescimento que o PET me proporcionou, amo cada um de vocês e sempre serei grata pelos seminários, atividades e churrascos muito bem vividos.

Às minhas eternas amigas, Gabriela Gomes, Stéphanie Sousa e Vanessa Amarante. Obrigada por serem a mais clara tradução de amizade para mim. Agradeço por terem torcido e acompanhado de perto (mesmo que de longe) meus passos, sempre com muito amor e verdade. Cada uma de vocês me completa do jeito exato que eu preciso, espero que isso nunca se apague. Amo vocês.

À minha orientadora, Andréa Aguiar, e ao meu co-orientador Diego Santiago que sempre me guiaram com maestria. Obrigada Dra. Andréa por toda a disponibilidade e ensinamentos, és sinônimo de inspiração para mim. Agradeço por ter acolhido a minha proposta e por ter me oferecido todo o suporte para que construíssemos um ótimo trabalho, apesar de todas as adversidades que estamos enfrentando nesse momento tão delicado.

RESUMO

O novo coronavírus (SARS-CoV-2) desencadeou uma série de desafios no âmbito da saúde. O elevado grau de transmissibilidade e o alto número de pacientes assintomáticos são responsáveis pela pandemia de 2020. Além do comprometimento sistêmico os pacientes podem manifestar lesões orais e distúrbios gustativos e olfativos. O objetivo do presente trabalho é realizar uma revisão da literatura referente às manifestações orais em pacientes acometidos com a COVID-19. Para isso, foi realizada uma revisão através da bases de dados PubMed com as palavras-chave: “COVID-19”, “SARS-Cov-2” e “Oral manifestations”. A busca incluiu todos os artigos publicados de 01 janeiro a 30 de dezembro de 2020. Foram encontrados 29 artigos, de modo que todos foram selecionados. Foram identificados trabalhos de prevalência, relatos de caso e série de casos, revisões, revisões sistemáticas, comentários do Editor os quais foram incluídos para leitura, visto que apresentaram relatos neste formato. Não houve restrição de língua. Não é consenso na literatura que a causa direta das lesões orais seja a infecção pelo SARS-Cov-2, no entanto a falta de higiene oral prévia do paciente, infecções oportunistas, estresse, imunossupressão e a resposta inflamatória secundária a COVID-19 são fatores predisponentes ao aparecimento dessas manifestações bucais. Disfunções olfativas e gustativas costumam surgir no início do curso da doença, podendo também estar presente distúrbios no fluxo salivar. As lesões mais comuns foram as ulcerativas, erosivas e vesiculobolhosas. É consenso que a presença do cirurgião-dentista no ambiente hospitalar é imprescindível para que o minucioso exame oral seja feito e, assim, a saúde dos pacientes acometidos com a COVID-19 seja preservada.

Palavras-chave: COVID-19, SARS-Cov-2, Oral Manifestations.

ABSTRACT

The new coronavirus (SARS-CoV-2) has triggered several health challenges. The high degree of transmissibility and the high number of asymptomatic patients are responsible for the 2020 pandemic scenario. Besides the systemic involvement, the patients may manifest oral lesions and taste and olfactory disorders. The aim of this study is to review the literature regarding oral manifestations in patients affected by COVID-19. For this, a review was performed using the PubMed database with the keywords: “COVID-19”, “SARS-Cov-2” and “Oral manifestations”. The research included all articles published from January 1st to December 30th in 2020. 29 articles were found and all of them were included. Prevalence works, case reports and case series, reviews, systematic reviews, Editor's comments were identified, which were included for reading, because they presented case reports in this format. There was no language restriction. There is no consensus in the literature that the direct cause of the oral lesions is SARS-Cov-2 infection, however the patient's lack of previous oral hygiene, opportunistic infections, stress, immunosuppression and the inflammatory response secondary to the COVID-19 are predisposing factors to the appearance of these oral manifestations. Olfactory and gustatory disorders usually appears early in the course of the disease, and disorders in salivary flow may also be present. The most common lesions were ulcerative, erosive and vesiculobullous. There is a consensus that the presence of the dentist in the hospital is essential for a thorough oral examination to be carried out and, thus, the health of patients affected by COVID-19 is preserved.

Keywords: COVID-19, SARS-Cov-2, Oral Manifestations.

LISTA DE ABREVIATURAS E SIGLAS

ECA-2	Enzima Conversora de Angiotensina 2
GM	Glossite Migratória
HSV-1	Vírus Herpes Simples
IL-6	Interleucina 6
MA	Macroglossia Aguda
RNA	Ácido Ribonucleico
SARS-CoV-2	Síndrome respiratória aguda grave (novo coronavírus 2019)
TNF- α	Fator de Necrose Tumoral
TR	Trato Respiratório

LISTA DE GRÁFICOS

Gráfico 1	Distribuição percentual dos artigos publicados no PubMed, 2020.....	18
------------------	---------------------------------------------------------------------	----

LISTA DE QUADROS

Quadro 1	- Características dos estudos.....	16
Quadro 2	- Principais manifestações orais em indivíduos com diagnóstico de COVID-19, 2020.....	18

SUMÁRIO

1. INTRODUÇÃO	13
2. MATERIAIS E MÉTODOS	15
3. RESULTADOS	16
4. DISCUSSÃO	21
5. CONCLUSÃO.....	25
REFEFÊNCIAS BIBLIOGRÁFICAS.....	26

INTRODUÇÃO

Descoberto em dezembro de 2019, o novo coronavírus (SARS-CoV-2) foi primeiro localizado na província de Wuhan, na China e se espalhou exponencialmente, causando uma séria pandemia. Tal denominação se deve ao seu aspecto microscópico e sua semelhança à uma coroa com projeções radiais em sua superfície. (REN; RASUBALA; MALMSTROM; et al., 2020)

Vale pontuar que embora os tipos de coronavírus identificados como vírus suscetíveis a humanos, apresentem baixa patogenicidade, causando sintomas inespecíficos leves semelhantes a um resfriado comum; o SARS-CoV-2 pode levar a infecções graves e potencialmente fatais. (PEREIRA; PEREIRA; MURATA; et al., 2020) Esse agente faz parte de uma família de vírus infectam, principalmente, aves e mamíferos, comprometendo o trato respiratório (TR) superior, na maioria das vezes. Porém pode afetar também o TR inferior, causando a síndrome respiratória aguda grave. (XAVIER; SILVA; ALMEIDA; et al., 2020) Sua transmissibilidade acontece após o contato com superfícies infectadas e com os fluidos do indivíduo infectado, incluindo saliva e aerossol.

Associado à sua gravidade, apresenta um período de incubação que é de 1 a 14 dias, e a sua latência de 3 a 7 dias, em que este o período mais contagioso. (XAVIER; SILVA; ALMEIDA; et al., 2020)

O processo de entrada do vírus nas células do hospedeiro é altamente ordenado. Este ciclo tem início com a interação da glicoproteína S - ou *spike* - com um receptor celular nomeado de Enzima Conversora de Angiotensina 2 (ECA-2), que por sua vez é expresso na superfície das células-alvo. Essa interação primária além de proporcionar a adesão do vírus às células, ela também justifica o tropismo do SARS-CoV-2 pelos sítios e órgãos que possuem grande expressão do receptor retromencionado. Essa primeira etapa é primordial para a entrada do vírus, no entanto ela não é o único fator que garante a penetração viral. Antes desta adesão acontecer, a glicoproteína S precisa ser ativada por meio de uma clivagem proteolítica. Essa ativação prévia é feita por uma enzima que torna a interação com o receptor viável. A clivagem ocorre entre os segmentos S1 e S2 da glicoproteína S, tornando-os ativos e prontos para seguirem com a fusão da membrana viral com a membrana da célula alvo. (ALMEIDA; OLIVEIRA; AVELAR; et al., 2020)

Após a internalização do SARS-CoV-2 na célula, dentro do endossomo, a infecção pode se iniciar de duas maneiras. A primeira é através da clivagem da glicoproteína S, que acarretará na fusão da partícula viral à membrana da vesícula e, assim, o

desnudamento/desenvolvimento ocorrerá, ou seja, os componentes internos serão liberados no citosol. A segunda maneira se dá através da total degradação das proteínas estruturais pelo endolisossomo, que com uma intensa acidificação do ambiente, propicia a ativação de catepsinas lisossomais com ação proteolítica, possibilitando a liberação do ácido ribonucleico (RNA) no citosol. (HARTENIAN; NANDAKUMAR; LARI; et al., 2020)

Por apresentar genoma de RNA de fita simples e polaridade positiva, o SARS-CoV-2 é passível de ser traduzido em nível dos ribossomos da célula hospedeira. A duplicação do material genético do patógeno acontece mediante formação de uma fita molde de polaridade negativa que será transcrita para formação das fitas de polaridade oposta que irão compor os novos vírions. (ALMEIDA; OLIVEIRA; AVELAR; et al., 2020) A síntese das novas moléculas de RNA⁺ do vírus ocorre nos endossomos celulares, graças às enzimas replicases já existentes no vírus ingressante. Concluída essa etapa de biossíntese viral, ocorre a montagem e empacotamento do material genético, seguido pela aquisição do envelope viral - incorporação da glicoproteína S. Por fim, os novos vírus se concentram em vesículas, concluem a sua maturação e são levados por essas vesículas para a superfície celular, onde são liberados por exocitose. (HARTENIAN; NANDAKUMAR; LARI; et al., 2020)

A doença respiratória provocada pelo SARS-CoV-2 foi denominada de COVID-19, cuja sintomatologia é diversificada, em que os sintomas mais críticas são febre, tosse, dispneia e fadiga, e os sintomas menos comuns são cefaleia, tontura, dor abdominal, diarreia, náusea e vômito. (PEREIRA; PEREIRA; MURATA; et al., 2020)

Outras manifestações como as dermatológicas também são encontradas, tanto na pele quanto na cavidade bucal (RODRIGUEZ; ROMERA; VILLAROEL, 2020), que passa a ser objeto de investigação.

Desta forma, o objetivo deste trabalho é realizar uma revisão da literatura referente às manifestações orais em pacientes acometidos da COVID-19.

MATERIAL E MÉTODOS

Foi realizado uma revisão da literatura acerca das publicações sobre manifestações orais em pacientes acometidos de COVID-19. A pesquisa do COVID-19 tem evoluído rapidamente; portanto, o design “vivo” é adequado para garantir a incorporação de evidências emergentes assim que estiverem disponíveis (ELLIOTT; SYNNOT; TURNER; et al., 2017).

Os critérios foram definidos por meio da estratégia PICOT – P - Paciente/ população/ problema, I - Intervenção, C, - Comparação/Controle; O – *Outcome* (Desfecho) e T – período de tempo da pesquisa. Desta forma, a pergunta que suscitou esta investigação foi “Quais manifestações orais estão presentes em pacientes com diagnóstico de COVID-19?”

A estratégia de busca eletrônica foi feita para a base de dados PubMed. A busca incluiu todos os artigos publicados de 01 janeiro a 30 de dezembro de 2020. A estratégia de busca utilizada foi (("COVID-19"[MeSH Terms] OR "COVID-19"[All Fields] OR "SARS-CoV-2"[MeSH Terms] OR "SARS-CoV-2"[All Fields]) AND ("Oral Manifestations"[MeSH Terms] OR "Oral Manifestations"[All Fields])) AND (2020:2020[pdat]).

Foram identificados trabalhos de prevalência, relatos de caso e série de casos, revisões, revisões sistemáticas, comentários do Editor os quais foram incluídos para leitura, visto que apresentaram relatos neste formato. Não houve restrição de língua.

A seleção foi realizada por dois cirurgiões-dentistas (D.S.M e A.S.W.A) que revisaram independentemente os títulos e resumos de todas as referências por e selecionaram aqueles que pareciam atender aos critérios de inclusão.

RESULTADOS

Seleção de estudos

A busca inicial encontrou 29 artigos em que, com base na análise dos títulos e resumos de cada artigo, todos foram incluídos para extração de dados.

Características do estudo

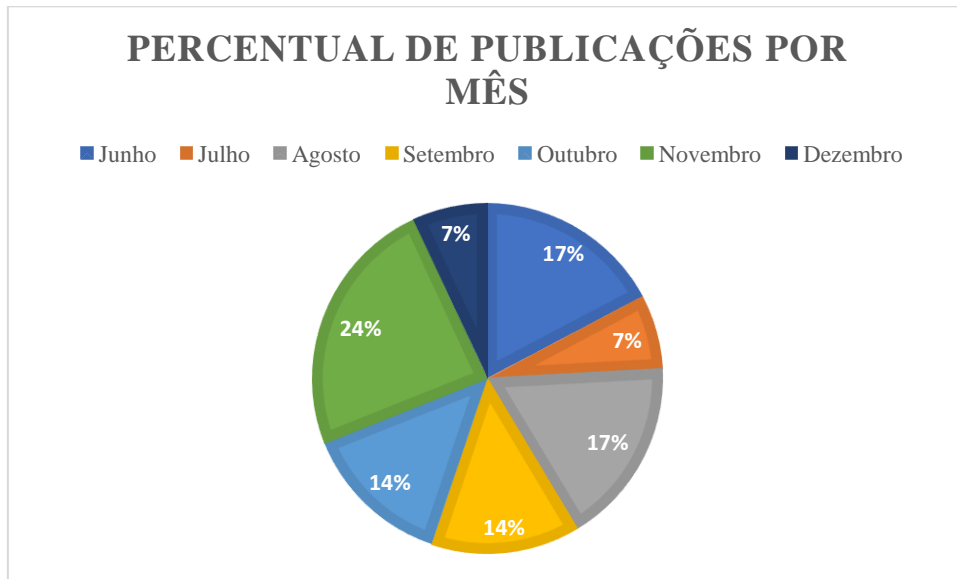
Os estudos foram distribuídos em quatro continentes: Ásia (n =6), América do Norte (n =01), América do Sul (n = 11) e Europa (n =08). Eles estavam distribuídos em 14 países, principalmente no Brasil (31,03% - 09 artigos) e na República Tcheca (17,24% - 05 artigos) (Quadro 1).

Quadro 1: Características dos estudos publicados no PubMed, 2020.

AUTORES	PAÍS	MÊS DE PUBLICAÇÃO	DESENHO DO ESTUDO
AL-KHATIB, 2020	Jordânia	Julho	CARTA AO EDITOR
BEMQUERER, et al., 2020	Brasil	Novembro	REVISÃO DE LITERATURA
BIADSEE, et al., 2020	Israel	Junho	SÉRIE DE CASOS
BRANDÃO, et al., 2020	Brasil	Agosto	SÉRIE DE CASOS
CAPOCASALE, et al., 2020	Itália	Outubro	REVISÃO DE LITERATURA
CORCHUELO e ULLOA, 2020.	Colômbia	Novembro	RELATO DE CASO
DALY e BLACK, 2020	Reino Unido	Novembro	EDITORIAL
DE DOUSA e PARADELLA, 2020	Brasil	Agosto	CARTA AO EDITOR
DI SPIRITO, et al., 2020	Itália	Outubro	ESTUDO OBSERVACIONAL
DOS SANTOS, et al., 2020	Brasil	Junho	RELATO DE CASO
DOS SANTOS, et al.,	Brasil	Setembro	REVISÃO

2020			SISTEMÁTICA
HALBOUB, et al., 2020	Arábia Saudita	Outubro	REVISÃO DE LITERATURA
HALEPAS, et al., 2020	EUA	Dezembro	ESTUDO OBSERVACIONAL TRANSVERSAL
IRANMANESH, et al., 2020	Irã	Novembro	REVISÃO DE LITERATURA
KITAKAWA, et al., 2020	Brasil	Setembro	RELATO DE CASO
PONCE e TJIOE, 2020	Brasil	Junho	CARTA AO EDITOR
RIAD, et al., 2020	República Tcheca	Agosto	CARTA AO EDITOR
RIAD, et al., 2020	República Tcheca	Setembro	RELATO DE CASO
RIAD, et al., 2020	República Tcheca	Junho	CARTA AO EDITOR
RIAD, et al., 2020	República Tcheca	Novembro	ESTUDO CLÍNICO
RIAD, et al., 2020	República Tcheca	Setembro	SÉRIE DE CASO
ROCHA, et al., 2020	Brasil	Junho	CARTA AO EDITOR
RODRIGUEZ, et al., 2020	Espanha	Agosto	CARTA AO EDITOR
ROHANI, 2020	Irã	Dezembro	CARTA AO EDITOR
SARODE, et al., 2020	Índia	Novembro	CARTA AO EDITOR
SINJARI, et al., 2020	Itália	Outubro	ESTUDO OBSERVACIONAL
TAPIA, et al., 2020	Peru	Agosto	SÉRIE DE CASOS
VIEIRA, 2020	Brasil	Julho	CARTA AO EDITOR
WADIA, 2020	Inglaterra	Novembro	REVISÃO DE LITERATURA

As publicações iniciaram em junho de 2020, em que o mês de novembro foi o mais prevalente. (Gráfico 1).

Gráfico 1: Distribuição percentual dos artigos publicados no PubMed, 2020

No tocante à tipologia de estudo, as Cartas ao Editor (n=10) foram as mais prevalentes, contudo, foram identificadas outras formas de publicação: editorial (n=01), estudos observacionais (n=04), relato de caso (n=04) e série de casos (n=04) e revisões de literatura (n=05) e sistemática (n=01).

As manifestações orais descritas foram identificadas durante o internamento hospitalar do paciente, assim como em um dos casos relatados em ambiente ambulatorial. As alterações foram observadas em várias regiões da cavidade oral (Quadro 2).

Quadro 2: Principais manifestações orais em indivíduos com diagnóstico de COVID-19, 2020.

AUTOR	MANIFESTAÇÃO ORAL	LOCALIZAÇÃO
AL-KHATIB, 2020	Úlceras, bolhas, disgeusia, lesões herpéticas	Mucosa oral, palato
BEMQUERER, et al., 2020	Úlcera	Língua, palato, orofarínge, comissura labial, mucosa bucal, amígdalas, gengiva, lábio,

		soalho bucal
BIADSEE, et al., 2020	Xerostomia, dor facial, dor nos músculos mastigatórios, placas línguais	Língua, músculos da face
BRANDÃO, et al., 2020	Lesão aftosa, necrose, úlcera hemorrágica.	Língua, lábio, palato duro
CAPOCASALE, et al., 2020	Alterações gustativas, bolhas, úlceras, lesão semelhante a Kawasaki, máculas, petéquias	Mucosa oral, língua, palato
CORCHUELO e ULLOA, 2020.	Lesões aftosas, petéquias e placas línguais	Lábio, língua, gengiva, mucosa labial
DALY e BLACK, 2020	Ageusia, lesões vesículo-bolhosas	
DE DOUSA e PARADELLA, 2020	Úlcera, petéquias, máculas, erosão, bolhas	Palato, língua, lábio
DI SPIRITO, et al., 2020	Nenhuma	Nenhuma
DOS SANTOS, et al., 2020	Disgeusia, petéquias, candidíase, úlceras traumáticas, infecção por HSV-1, língua geográfica.	Dorso da língua e lábio inferior
DOS SANTOS, et al., 2020	Deficiência gustativa, disgeusia, hipogeusia, ageusia, placas brancas e eritematosas, úlceras irregulares, pequenas bolhas, petéquias e gengivite descamativa	Língua, palato, lábio, gengiva e mucosa bucal
HALBOUB, et al., 2020	Lesões ulcerativas, lesões vesículo-bolhosas/maculares e sialadentite aguda da parótida (parotidite), petéquias, edema retromandibular	Palato, língua, gengiva, mucosa bucal, orofaringe, região retromandibular
HALEPAS, et al., 2020	Eritema e edema labial, língua de "morango" (glossite)	Lábio, língua

IRANMANESH, et al., 2020	Úlcera, erosão, bolha, vesícula, pústula, língua fissurada ou despapilada, mácula, pápula, placa, pigmentação, halitose, áreas esbranquiçadas, crosta hemorrágica, necrose, petéquias, inchaço, eritema e sangramento espontâneo	Lábio, língua, orofarínge, palato duro, amígdalas, gengiva, palato mole, junção mucogengival
KITAKAWA, et al., 2020	Herpes labial	Lábio, mucosa labial
PONCE e TJIOE, 2020	Estomatite herpética, múltiplas lesões vesiculares (Varicella Zoster)	<i>Não informado</i>
RIAD, et al., 2020	Lábios secos, eritematosos ou rachados, mucosa orofaríngea eritematosa, dor na garganta, lábios edemaciados	Lábio, mucosa bucal, orofarínge
RIAD, et al., 2020	Manchas brancas na língua, glossite	Língua e palato
RIAD, et al., 2020	Lesões eritematosas, úlceras, bolhas	Língua, palato duro, mucosa gengival, mucosa labial, mucosa bucal
RIAD, et al., 2020	Halitose e xerostomia	<i>Não informado</i>
RIAD, et al., 2020	Úlcera	Dorso, lateral e ventre de língua
ROCHA, et al., 2020	Úlcera, herpes labial, eritema multiforme	Palato duro, lábio, mucosa oral
RODRIGUEZ, et al., 2020	Secura oral, lesões vesículo-bolhosas, lesões aftosas, disgeusia	Língua, lábio, palato
ROHANI, 2020	Despapilação do dorso da língua, ardência lingual, disgeusia e anosmia	Língua

SARODE, et al., 2020	Eritema bucal, úlcera, deficiência gustativa	<i>Não informado</i>
SINJARI, et al. , 2020	Xerostomia e disgeusia	<i>Não informado</i>
TAPIA, et al., 2020	Lesão semelhante à angina bolhosa hemorrágica, distúrbio vascular e estomatite inespecífica	Palato e língua
VIEIRA, 2020	Dor oral, gengivite descamativa, úlceras e bolhas	Gengiva, mucosa oral, palato
WADIA, 2020	Alterações gustativas, placas brancas e eritematosas, úlceras irregulares, pequenas bolhas, petéquias e gengivite descamativa	Mucosa oral, gengiva

DISCUSSÃO

Após um ano de pandemia e diversos estudos realizados, é sabido que existe um cuidado específico com o vírus e as variáveis relacionadas. A Odontologia é uma profissão que deve contribuir como uma aliada na busca do bem-estar e da saúde geral do paciente acometido de COVID-19. (MARTINS-CHAVES; GOMES; GOMEZ, 2020)

De acordo com a literatura, a COVID-19 é a uma enfermidade que pode apresentar uma variedade de manifestações clínicas, desde respiratórias, com prevalência de 5,1 a 79,6% orais – 1,7 a 8,5%, dermatológicas – 1,1 a 15,9% (ODEH; BABKAIR; ABU-HAMMAD; et al., 2020), cardíacas – 8,9 a 52% à hepáticas – 16,1 a 53,1% (RIAD; KLUGAR; KRSEK, 2020), e neurológicas – 0,5 a 16,8% (ODEH; BABKAIR; ABU-HAMMAD; et al., 2020). Como a cavidade oral dos pacientes com COVID-19 pode ser afetada, ainda há dúvidas se as manifestações poderiam ser um padrão típico resultante da infecção viral direta. (HALEPAS; LEE; MYERS; et al., 2020; RIAD; KASSEM; HOCKOVA; et al., 2020) Talvez lesões orais possam ser resultantes de debilidade sistêmica, dada à possibilidade de comprometimento do sistema imunológico e de reações adversas frente ao tratamento médico instituído (AL-KHATIB, 2020; PONCE; TJIOE, 2020; RIAD; GAD; HOCKOVA; et al, 2020; SINJARI; D'ARDES; SANTILLI; et al., 2020); ou ainda como co-infecções e manifestações secundárias. (DOS SANTOS;

NORMANDO; DA SILVA; et al., 2020) No entanto, como na infecção pelo vírus da imunodeficiência humana (HIV), os pacientes com COVID-19 desenvolvem lesões orais relacionadas a imunossupressão com mais frequência. (RODRIGUEZ; ROMERA; VILLAROEL, 2020) Desta forma, os pacientes acometidos de COVID-19 apresentaram infecções fúngicas, infecção recorrente pelo vírus herpes simplex (HSV-1), ulcerações orais inespecíficas, lesões vesículo-bolhosas, xerostomia ligada à diminuição do fluxo salivar e gengivite descamativa.

Alterações olfatórias, sejam parciais ou totais, são descritas na literatura com frequência. A anosmia é caracterizada quando o indivíduo é incapaz de sentir o cheiro ou detectar odor, é o nível mais severo da hiposmia, que por sua vez é a perda parcial desse sentido. A patogênese exata dessa condição ainda é muito discutida, mas as principais causas associadas ao desenvolvimento da anosmia são: 1) A tempestade de citocinas pró-inflamatórias, sendo mais relacionado o fator de necrose tumoral α (TNF- α) e a interleucina-6 (IL-6); 2) Obstrução nasal causada pelo excesso de secreção nasal ou pela inflamação que ocorre na cavidade nasal; 3) Disfunção do epitélio olfatório relacionada à inflamação. A hiposmia e anosmia associada à COVID-19 regridem, na maior parte dos casos, gradualmente num intervalo de 1-2 semanas, sem a necessidade de tratamento específico. (MUTIAWATI; FAHRIANI; MAMADA; et al., 2021)

Uma das manifestações da cavidade oral muito apontada juntamente aos sintomas iniciais da COVID-19 é a disgeusia. Esta se caracteriza por uma alteração no paladar, podendo ser transitória ou permanente, e nos casos mais severos pode haver a completa ausência gustatória. Apesar de se manifestar, geralmente, em associação com as desordens olfatórias, a disgeusia e a ageusia possuem mecanismos distintos. (MUTIAWATI; FAHRIANI; MAMADA; et al., 2021) Algumas hipóteses elucidam a causa dessa condição, sendo elas: 1) ataque direto às células da cavidade oral pelo sars-cov-2; 2) deficiência de zinco nos pacientes positivados; 3) interação da glicoproteína S com os receptores de ácido siálico. Essa manifestação foi descrita em 34,48% (10) dos artigos da presente revisão. Do Santos e colaboradores inferem que 59,11% dos pacientes infectados pelo SARS-Cov-2 manifestam desordens gustatórias. Além disso, nos casos moderados e graves essa prevalência cai para 40,34%. Por fim, essas desordens se mostram mais prevalente no sexo feminino. O tratamento para essa condição deve estar em consonância com o controle do fator causal. No caso da COVID-19, as alterações gustativas tendem a sumir gradativamente. (DOS SANTOS; NORMANDO; DA SILVA; et al., 2020)

No que concerne o fluxo salivar, algumas alterações são observadas, como a hipossalivação e xerostomia. Dentre os pacientes com COVID-19 essa incidência é associada ao potencial neuroinvasivo e neurotrópico do SARS-CoV-2. As glândulas salivares são alvos iniciais do vírus, devido a alta expressão do receptor ECA-2 nas células epiteliais, e esses achados sugerem que essas desordens no fluxo salivar aparecem devido ao impedimento do fluxo salivar. Cerca de 30% dos pacientes com COVID-19 que precisam de admissão hospitalar relatam algum nível de hipossalivação ou xerostomia. (SINJARI; D'ARDES; SANTILLI. et al., 2020) Nos casos de xerostomia secundária à radioterapia ou à farmacoterapia que desregula o fluxo salivar, recomenda-se o uso de saliva artificial para reduzir as consequências danosas da xerostomia, como ardência bucal, maior risco de cáries, halitose, etc. No entanto, nos pacientes que desenvolveram pontualmente a xerostomia no curso da infecção viral pelo SARS-CoV-2, a salivação tende a reestabelecer seu fluxo com a cura da COVID-19. (FANTOZZI; PAMPENA; DI VANNA; et al. 2020)

Dentre todos os sítios da cavidade oral, a língua é o mais acometido (38%) por manifestações associadas a COVID-19, seguido pela mucosa labial (26%), palato (22%), gengiva (8%), mucosa bucal (5%), orofarínge (4%) e tonsilas (1%). Essas lesões orais são sintomáticas, geralmente dolorosas, com sensação de queimação e prurido em 68% dos casos. (IRANMANESH; KHALILI; AMIRI; et al., 2020)

A papilite lingual transitória é uma manifestação comum que envolve um número variável das papilas fungiformes da língua. A patogênese exata ainda é pouco elucidada, porém as lesões são comumente associadas a alguns fatores, dentre eles cita-se irritação local, estresse, infecção no aparelho respiratório superior, infecção viral, etc. (NEVILLE; DAMM; ALEM; et al., 2009) Nessa ótica, a hipersensibilidade da língua e mucosa secundária a COVID-19, bem como vasculopatia trombótica e vasculite podem ser as possíveis causas dessa inflamação. A manifestação involui sem a necessidade de terapia, no entanto, devido ao seu caráter doloroso e desconfortável, corticosteroides tópicos, anestésicos e agentes protetores são indicados para reduzir a sintomatologia dolorosa. (IRANMANESH; KHALILI; AMIRI; et al., 2020; NEVILLE; DAMM; ALEM; et al., 2009)

Uma condição incomum e que necessita de uma atenção especial é a macroglossia aguda (MA). Trauma, reações alérgicas, efeitos colaterais de medicamentos, posicionamento do paciente, tamponamento da pressão da orofaringe e cirurgia oral são as principais causas dessa manifestação. A MA se caracteriza por um crescimento anormal da língua, podendo chegar a comprometer a fonação, deglutição e respiração do paciente. É sabido que uma das tentativas para melhorar a oxigenação do paciente internado com COVID-19 é a posição

pronada por alguns dias. Nesse sentido, essa medida pode desencadear a MA em pacientes hospitalizados, associada ou não a edema facial. As principais formas de tratamento consistem na administração de esteróides intravenosos, bloqueios de mordida ou compressão lingual quando as duas primeiras opções não trazem resultados. Porém, em casos mais severos pode ser necessária uma traqueostomia para minimizar a compressão externa, ou até mesmo uma glossectomia parcial. (ANDREWS; LEZOTTE; ACKERMAN, 2020)

A glossite migratória (GM) também conhecida como eritema migratório é também uma manifestação oral que pode surgir no paciente positivado para SARS-CoV-2. De patogenia ainda incerta, a GM se caracteriza por múltiplas áreas delimitadas de eritema, que se concentram nos dois terços anteriores da língua, bem como no ápice e nas bordas laterais. O eritema se estabelece em função da atrofia das papilas filiformes, que são geralmente circundadas por bordas sinuosas branco-amareladas. Na maior parte dos casos, não há sintomatologia dolorosa associada às lesões, mas pode haver sensação de ardência lingual de leve a moderada. Por ser uma condição benigna e autorresolutiva, não há um protocolo de tratamento estabelecido, mas nos casos onde houver sintomatologia dolorosa, a prescrição de corticosteroides tópicos deve ser feita. (NEVILLE; DAMM; ALEM; et al., 2009)

As lesões ulceradas são as mais prevalentes na cavidade oral como um todo. Dentre os artigos selecionados na presente revisão as lesões ulcerativas estavam presentes em 68,96% dos estudos correlacionados com a COVID-19. Segundo Halboub e colaboradores (2020) o sítio mais acometido pelas úlceras é o dorso na língua, seguido pelo palato duro e pela mucosa bucal. Geralmente, são lesões dolorosas e isoladas/únicas, mas podem ocorrer lesões menores e em maiores quantidades, seja no mesmo sítio ou em sítios distintos. Podem se apresentar concomitantemente a lesões erosivas e/ou crostosas. A literatura mostra que em alguns casos, os exames laboratoriais para o anticorpo do vírus da herpes simples se mostrou negativo. (HALBOUB; AL-MAWERI; ALANAZI; et al., 2020)

Nota-se que o significado epidemiológico das manifestações orais permanece incerto, necessitando de estudos observacionais mais amplos para revelar a prevalência e início desses sintomas. Os estudos não fornecem evidência epidemiológica convincente para uma associação causa-efeito entre a infecção por COVID-19 e o aparecimento de lesões orais, entretanto, a possibilidade ainda não pode ser descartada.

CONCLUSÕES

A presença de alterações orais ou orofaríngeas pode ser um indicador precoce e pode ser considerado sugestivo no contexto de infecção por COVID-19. A falta de higiene oral, infecções oportunistas, estresse, imunossupressão, vasculite e resposta inflamatória secundária ao SARS-Cov-2 são os principais fatores que envolvem o aparecimento de lesões orais em pacientes com COVID-19.

Os principais sítios orais acometidos são língua, mucosa labial e palato, em ordem decrescente de prevalência. Já as lesões que mais se manifestam são as ulcerações e erosões inespecíficas, bem como lesões vesiculobolhosas. Além disso, desordens olfatórias, gustativas e do fluxo salivar são encontradas com frequência.

O pouco conhecimento sobre as manifestações orais em associação ao vírus e a pouca atenção por parte dos pacientes e profissionais em relação aos sinais e sintomas orais corroboram com a subnotificação dessas lesões, principalmente devido aos sintomas bucais serem menos sérios e comprometedores em relação ao quadro sistêmico dos pacientes.

Por fim, evidencia-se importância da inclusão do cirurgião-dentista na equipe multiprofissional na assistência ao paciente portador de COVID-19 para melhorar a saúde bucal em pacientes críticos, mas também, para contribuir para a tomada de decisões e baseada em evidências na gestão de doenças infecciosas.

REFERÊNCIAS BIBLIOGRÁFICAS

- ♦ AL-KHATIB, A. Oral manifestations in COVID-19 patients. **Oral Diseases**. 2021;27(Suppl. 3):779–780.
- ♦ ALMEIDA, J. O. *et al.* COVID-19: Fisiopatologia e Alvos para Intervenção Terapêutica. **Revista Virtual de Química**, 2020, 12 (6), 0000-0000.
- ♦ ANDREWS, E., LEZOTTE, J., ACKERMAN, A. M. Lingual compression for acute macroglossia in a COVID-19 positive patient. **BMJ Case Reports**. CP 2020;13:e237108.
- ♦ BEMQUERER, L. M. *et al.* The oral cavity cannot be forgotten in the COVID-19 era: Is there a connection between dermatologic and oral manifestations?. **Journal of the American Academy of Dermatology**. 2020 Mar; 84(3): e143–e145.
- ♦ BIADSEE, A. *et al.* Olfactory and Oral Manifestations of COVID-19: Sex-Related Symptoms-A Potential Pathway to Early Diagnosis. **Otolaryngology Head Neck Surgery**. 2020 Oct; 163(4): 722–728.
- ♦ BRANDÃO, T. B. *et al.* Oral lesions in patients with SARS-CoV-2 infection: could the oral cavity be a target organ?. **Oral Surgery, Oral Medicine, Oral Pathology, and Oral Radiology**. 2020 Feb;131(2):e45-e51.
- ♦ CAPOCASALE, G. *et al.* How to deal with coronavirus disease 2019: A comprehensive narrative review about oral involvement of the disease. **Clinical and Experimental Dental Research**. 2020;7:101–108.
- ♦ CORCHUELO, J., ULLOA, F. C. Oral manifestations in a patient with a history of asymptomatic COVID-19: Case report. **International Journal of Infectious Diseases**. 2020 Nov;100:154-157.
- ♦ DALY, J., BLACK, E. A. M. The impact of COVID-19 on population oral health. **Community Dental Health Journal**. 2020 Nov 30;37(4):236-238
- ♦ DE DOUSA, F. A. C. G., PARADELLA, T. C. Considerations on oral manifestations of COVID-19. **Journal of Medical Virology**. 2020;93:667–668.
- ♦ DI SPIRITO, F. *et al.* Oral manifestations and the role of the oral healthcare workers in COVID-19. **Oral Diseases**. 2020;00:1–2.

- ♦ DOS SANTOS, J. A. *et al.* Oral mucosal lesions in a COVID-19 patient: New signs or secondary manifestations?. **International Journal of Infectious Diseases**. 97 (2020) 326–328
- ♦ DOS SANTOS, J. A., NORMANDO, A. G. C., DA SILVA, R. L. C., *et al.* Oral Manifestations in Patients with COVID-19 A Living Systematic Review. **Journal of Dental Research**. 2020 Feb;100(2):141-154.
- ♦ ELLIOTT, J. H. *et al.* Living systematic review: Introduction—the why, what, when, and how. **Journal of Clinical Epidemiology**. 2017.91:23–30
- ♦ FANTOZZI, P. J. *et al.* Xerostomia, gustatory and olfactory dysfunctions in patients with COVID-19. **American Journal of Otolaryngology**. 41 (2020) 102721
- ♦ HALBOUB, E. *et al.* Orofacial manifestations of COVID-19: a brief review of the published literature. **Brazilian Oral Research**. 2020;34:e124.
- ♦ HALEPAS, S. *et al.* Oral manifestations of COVID-2019-related multisystem inflammatory syndrome in children: a review of 47 pediatric patients. **The Journal of the American Dental Association**. 2020 Mar;152(3):202-208
- ♦ HARTENIAN, E., *et al.* The molecular virology of coronaviruses. **Journal of Biological Chemistry**, v. 295, n. 37, p. 12910–12934, 2020.
- ♦ IRANMANESH, B. *et al.* Oral manifestations of COVID-19 disease: A review article. **Dermatologic Therapy**. 2021 Jan;34(1):e14578.
- ♦ KITAKAWA, D. *et al.* Short report - Herpes simplex lesion in the lip semimucosa in a COVID-19 patient. **European Review for Medical and Pharmacological Sciences**. 2020 Sep;24(17):9151-9153.
- ♦ MARTINS-CHAVES, R. R., GOMES, C. C. GOMEZ, R. S. Immunocompromised patients and coronavirus disease 2019: a review and recommendations for dental health care. **Brazilian Oral Research**. 2020;34:e048
- ♦ MUTIAWATI, E. *et al.* Anosmia and dysgeusia in SARS-CoV-2 infection: incidence and effects on COVID-19 severity and mortality, and the possible pathobiology mechanisms - a systematic review and meta-analysis. **F1000 Research**. 2021 Jan 21;10:40.
- ♦ NEVILLE, B. W. *et al.* Patologia Oral e Maxilofacial. **Rio de Janeiro**: Elsevier, 2009.
- ♦ ODEH, N. D. *et al.* COVID-19: Present and future challenges for dental practice. **International Journal of Environmental Research and Public Health**. 2020;17(9):3151.

- ◆ PEREIRA, L. J. *et al.* Biological and social aspects of Coronavirus Disease 2019 (COVID-19) related to oral health. **Brazilian Oral Research**. 2020; 34:e041.
- ◆ PONCE, J. B., TJIOE, K.C. Overlapping findings or oral manifestations in new SARS-CoV-2 infection. **Oral Diseases**. 2020;27(Suppl. 3):781–782.
- ◆ REN, Y. F. *et al.* Dental Care and Oral Health under the Clouds of COVID-19. **JDR Clinical & Translational Research** 2020, Jul;5(3):202-210.
- ◆ RIAD, A. *et al.* Halitosis in COVID-19 patients. **Special Care in Dentistry** . 2020 Mar;41(2):282-285
- ◆ RIAD, A. *et al.* Pediatric multisystem inflammatory syndrome temporally associated with SARS-COV-2: Oral manifestations and implications. **International Journal Paediatric Dentistry**. 2021;31:35–36.
- ◆ RIAD, A. *et al.* Tongue ulcers associated with SARS-CoV-2 infection: A case series. **Oral Diseases**. 2020; Sep;00:1–3.
- ◆ RIAD, A., *et al.* Oral Candidiasis in Non-Severe COVID-19 Patients: Call for Antibiotic Stewardship. **Oral Surgery**. 2020 Sep 21;10.1111/ors.12561
- ◆ RIAD, A., KLUGAR, M., KRSEK, M. COVID-19 – Related oral manifestations: Early Disease Features?. **Oral Diseases**. 2020;00:1-6.
- ◆ ROCHA, A. L., DE SOUZA, A. F., RESENDE, R. G. Current evidence on possible oral manifestations of SARS-CoV-2 infection. **Oral Diseases**. 2020;00:1–2.
- ◆ RODRIGUEZ, M. D., ROMERA, A. J., VILLAROEL, M. Oral manifestations associated with COVID-19. **Oral Diseases**. 2020;00:1–3.
- ◆ ROHANI, B. Letter to the Editor "Oral manifestations associated with COVID-19". **Oral Diseases**. 2020 Dec;00:1–1.
- ◆ SARODE, G. S. *et al.* Are oral manifestations related to SARS-CoV-2 mediated hemolysis and anemia?. **Medical Hypotheses**. 2021 Jan;146:110413.
- ◆ SINJARI, B. *et al.* SARS-CoV-2 and Oral Manifestation: An Observational, Human Study. **Journal of Clinical Medicine**. 2020 Oct; 9(10): 3218.

- ◆ TAPIA, R. O. C. *et al.* Oral mucosal lesions in patients with SARS-CoV-2 infection. Report of four cases. Are they a true sign of COVID-19 disease?. **Special Care in Dentistry**. 2020 Nov;40(6):555-560.
- ◆ VIEIRA, A. R. Oral manifestations in coronavirus disease 2019 (COVID-19). **Oral Diseases**. 2020;27(Suppl. 3):770
- ◆ WADIA, R. COVID-19 - oral manifestations. **British Dental Journal**. 2020, v229, p669.
- ◆ XAVIER, A. R. *et al.* COVID-19: clinical and laboratory manifestations in novel coronavirus infection. **Jornal Brasileiro de Patologia e Medicina Laboratorial**. 2020; 56: 1-9.