

# RECONSTRUÇÃO CIRÚRGICA TARDIA DE FRATURA FRONTO-NASO-ÓRBITO-ETMOIDAL

## SURGICAL RECONSTRUCTION OF LATE FRACTURE FRONTO-NASO-ORBITAL-ETHMOID

CAIO DE ANDRADE HAGE<sup>1\*</sup>, RADAMÉS BEZERRA MELO<sup>2</sup>, THIAGO BRITO XAVIER<sup>3</sup>, RAFAEL LOPES QUADROS DA SILVA<sup>4</sup>, THAIS DA SILVA FONSECA<sup>5</sup>, CELIO ARMANDO COUTO DA CUNHA JUNIOR<sup>6</sup>

1. Especialista em Cirurgia e Traumatologia Bucomaxilofacial pelo Hospital Universitário João de Barros Barreto da Universidade Federal do Pará; 2. Especialista em Cirurgia e Traumatologia Bucomaxilofacial pelo Hospital Universitário João de Barros Barreto da Universidade Federal do Pará; 3. Especialista em Cirurgia e Traumatologia Bucomaxilofacial pelo Hospital Universitário João de Barros Barreto da Universidade Federal do Pará; 4. Especialista em Cirurgia e Traumatologia Bucomaxilofacial pelo Hospital Universitário João de Barros Barreto da Universidade Federal do Pará; 5. Acadêmica de Odontologia da Universidade Federal do Pará e estagiária do serviço de Cirurgia e Traumatologia Bucomaxilofacial do Hospital Universitário João de Barros Barreto da Universidade Federal do Pará; 6. Preceptor da residência de Cirurgia e Traumatologia Bucomaxilofacial do Hospital Universitário João de Barros Barreto da Universidade Federal do Pará.

\* Hospital Universitário João de Barros Barreto - Rua dos Mundurucus, 4487, Belém, Pará, Brasil. CEP: 66073-000. [caiohage@hotmail.com](mailto:caiohage@hotmail.com)

Recebido em 08/12/2016. Aceito para publicação em 26/01/2017

### RESUMO

Por causa da posição anatômica do complexo fronto-naso-órbita-etmoidal e da enorme quantidade de energia necessária para criar uma fratura nesta área, estas lesões são muitas vezes severas à associação cranioencefálica. Exames complementares são fundamentais para o correto diagnóstico e planejamento cirúrgico. Várias modalidades de tratamento têm sido propostas para reconstrução desse tipo de fratura, incluindo fixação dos fragmentos ósseos com miniplacas e parafusos, reconstrução com enxertos ósseos, preenchimento com polietileno poroso e/ou metil metacrilato e implante de malhas de titânio. A modalidade escolhida para cada caso específico visa, em geral, restaurar adequadamente a arquitetura do osso frontal, a correta distância intercantal, a projeção do dorso nasal, o nivelamento do globo ocular e verificar a patência do ducto frontonasal. O tratamento tardio dessas fraturas podem desenvolver sequelas de difícil resolução. O objetivo desse estudo é reportar um tratamento de fratura fronto-naso-órbita-etmoidal descrevendo os passos cirúrgicos realizados, discutindo suas vantagens e desvantagens, além de mostrar o resultado estético satisfatório.

**PALAVRAS-CHAVE:** Seio frontal, traumatismos faciais, fixação interna de fraturas.

### ABSTRACT

Because of the anatomical position of fronto-naso-orbital-ethmoid complex and the enormous amount of energy required to create a fracture in this area, these injuries are often severe to cranioencephalic association. Additional tests are essential for a correct diagnosis and surgical planning. Various treatment modalities have been proposed for reconstruction of this type of fracture, including fixation of bone fragments with mini-plates and screws, reconstruction with

bone grafts, filling with porous polyethylene and / or methyl methacrylate and titanium mesh implant. The method chosen for each specific case seeks, in general, properly restore the frontal bone architecture, the correct distance intercantal, the projection of the nasal dorsum, leveling the eyeball and check the patency of the duct frontonasal. Late treatment of these fractures can develop difficult to solve sequelae. The aim of this study is to report a treatment fronto-naso-orbital-ethmoid fracture describing the surgical steps performed, discussing its advantages and disadvantages, as well as showing satisfactory cosmetic result.

**KEYWORDS:** Frontal sinus, facial injuries, fracture fixation internal.

### 1. INTRODUÇÃO

A integridade do terço superior e médio da face é importante para uma aparência harmônica, entretanto, a posição anatômica e a projeção na esfera facial, tornam essa área susceptível a lesões<sup>1,2</sup>. Onde os acidentes de trânsito e a violência urbana são os mais citados agentes etiológicos, acometendo principalmente homens na sua segunda à quarta década de vida<sup>1,3</sup>.

O principal objetivo no tratamento das fraturas do seio frontal depende do tipo e gravidade do trauma. Normalmente fraturas da parede anterior do frontal exigem correção do contorno e resultado estético, enquanto parede posterior e lesões do sistema de drenagem são tratadas pelas técnicas de obliteração ou cranialização<sup>2,3</sup>. Sendo assim, estando de acordo com os objetivos básicos do tratamento, os quais são prevenção de infecção do conteúdo intracraniano e harmonia da estética facial, bem como restauração da arquitetura do

osso frontal<sup>1,2,3</sup>.

Fraturas Naso-Órbito-Etmoidal (NOE) ocorrem por meio de deslocamento dos fragmentos e podem promover diversos padrões uni ou bilaterais, sendo distinguidas três injúrias deste complexo, diferenciando-se no tamanho do fragmento central de suporte ao ligamento cantal medial. O Tipo I ocorre quando há apenas um único fragmento simples. O tipo II ocorre quando há segmento central cominuído com ligamento cantal medial ainda anexado ao fragmento ósseo. E o tipo III ocorre quando há fragmento central cominuído com total descolamento do ligamento cantal medial<sup>4</sup>. A intervenção cirúrgica tardia, pode ocasionar um encurtado e retruído nariz, telecanto, enoftalmia, deformidade na sela do nariz, anosmia e distopia ocular<sup>3,4</sup>.

O diagnóstico é baseado em exame clínico associado a exame de imagem, utilizando-se de Tomografia Computadorizada (TC), sendo este último indispensável para a previsibilidade do transoperatório, por possibilitar imagens das estruturas anatômicas em cortes e sem superposição<sup>1,2,3,5</sup>.

Diversos estudos propõem formas de abordagem a traumas craniofaciais, dentre elas, céu aberto, pré-triquial, acesso supra-orbitário, acesso subciliar, transconjuntival e coronal. A incisão coronal, a depender da localização e extensão da fratura, é indispensável no manejo de traumas complexos, onde é possível expor um campo amplo do sítio da fratura<sup>3,6</sup>. A endoscopia também vem sendo utilizada com resultados satisfatórios, podendo ser associada ao enxerto ósseo<sup>3</sup>.

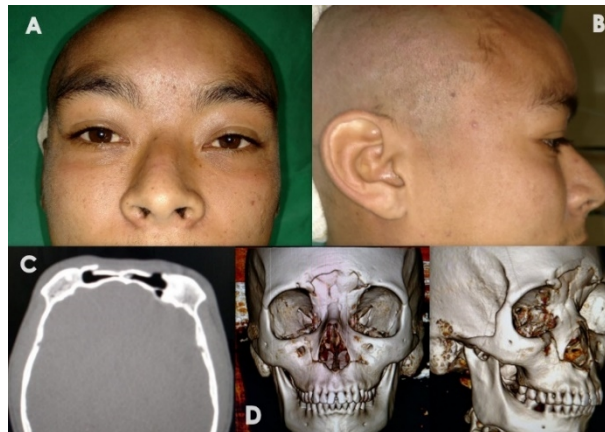
Propomos, com este trabalho, reportar um caso clínico de fratura anterior do seio frontal associado à fratura NOE, expondo implicações clínicas e conduta terapêutica realizada pela equipe de Cirurgia e Traumatologia Bucomaxilofacial do Hospital Universitário João de Barros Barreto (HUJBB) – Belém/Pa.

## 2. RELATO DE CASO

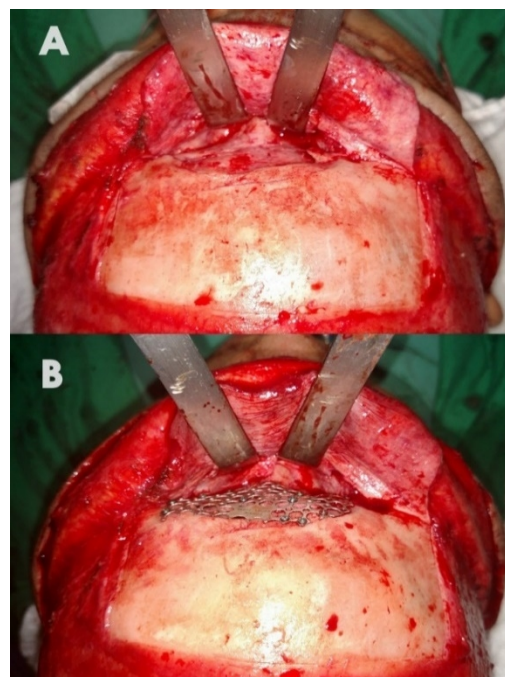
Paciente EF, gênero masculino, 21 anos, vítima de acidente motociclístico sem uso de capacete, foi encaminhado para o Hospital Metropolitano, sendo avaliado pela equipe de Cirurgia e Traumatologia Bucomaxilofacial. Foi relatado queixa de cefaleia e defeito estético em face após 6 meses do trauma. Ao exame físico facial observou-se perda de projeção frontal em região glabellar, movimentos oculares preservados, sem relato de diplopia, apresentando comprometimento estético. Foi solicitado TC com reconstrução tridimensional, onde se verificou manutenção da integridade da parede posterior do seio frontal e fratura da parede anterior associada à fratura NOE.

A conduta cirúrgica foi realizada sob anestesia geral, intubação orotraqueal, 6 meses após o acidente. O acesso

cirúrgico utilizado para localização, redução e fixação dos traços de fratura foi o coronal, estendendo de região pré-auricular e contornando o hélix da orelha até a região pré-auricular do lado oposto. Em seguida foi realizado descolamento do pericrânio e remoção das fibro-adesões, com isso proporcionando um amplo campo cirúrgico das estruturas anatômicas envolvidas para facilitar a redução e fixação das fraturas.



**Figura 1:** A-B. Imagens clínicas pré-operatórias. A- Vista Frontal. Presença de simetria facial e distância intercantal preservada. B- Vista Lateral. Paciente apresentava afundamento em região glabellar com perda de projeção frontal. C-D. Tomografia computadorizada. C- Corte axial revelando fratura da parede anterior do osso frontal. D- Reconstrução 3D, auxiliando no diagnóstico de fratura FNOE.

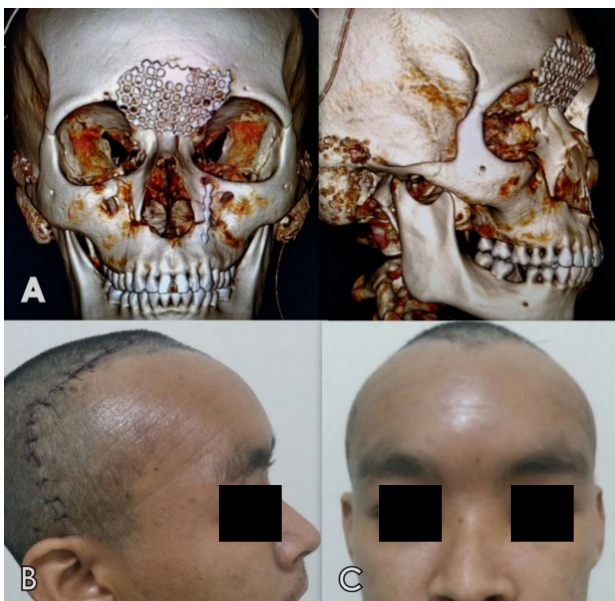

**Figura 2:** Imagens transoperatórias mostrando a sequência da técnica e passos cirúrgicos para tratamento da fratura FNOE. A- Descolamento do pericrânio e estruturas anatômicas envolvidas. B- Redução e fixação da parede anterior do seio frontal.

A fratura da parede anterior do seio frontal apresen-

tava-se sem cominuição extensa. O complexo NOE apresentava-se fraturado em apenas um segmento e em continuidade com o osso frontal. A permeabilidade e a drenagem do ducto frontonasal foram avaliadas e o mesmo se encontrava íntegro. Não apresentava mucocele e por fim, foi realizada a reconstrução de parede anterior de seio frontal com placa, malha e parafusos de titânio dos sistemas de 1,5mm e 2.0mm, a fim de fixar os segmentos ósseos e promover um contorno favorável.

No pós-operatório de 15 dias foi removida sutura em pele sem nenhuma queixa algica relatada, e após um acompanhamento de 12 meses, não foi observada nenhuma complicação e/ou intercorrência. Paciente apresentava um resultado satisfatório e a estética restabelecida.



**Figura 3:** A- Reconstrução 3D imediata ao pós-cirúrgico. Nota-se o sistema de fixação utilizado e o correto posicionamento ósseo das fraturas. B-C Paciente em um controle pós-operatório de 15 dias. B- Vista Lateral e C- Vista Frontal. Estética facial reestabelecida, com correta distância intercantal, ausência de distopia ocular, e projeção nasal corrigida, bem como uma satisfatória arquitetura do osso frontal.

### 3. DISCUSSÃO

As fraturas do seio frontal normalmente estão associadas a acidentes com veículos automotores, nos quais a intensidade do trauma é de grande amplitude. Como segunda etiologia importante está às agressões físicas. A associação de outras fraturas faciais é relatada na literatura, sendo mais frequentes à associação com as fraturas do complexo NOE, da maxila e do complexo Zigomático-Orbitário<sup>7</sup>.

A fratura FNOE por ser uma fratura complexa, faz-se necessário um correto exame clínico e é imprescindível o exame imagiológico<sup>1,3,7,9</sup>. A tomografia computadorizada provou ser o padrão ouro em recurso de imagem para o planejamento cirúrgico, oferecendo imagens em

secções ou cortes, sem sobreposição; capacidade de detecção de diferenças entre tecidos, algumas vezes não aparentes na simples análise da imagem reconstruída; possibilidade de processamento da imagem a qualquer momento; obtenção de mais informações dos tipos de fraturas tornando o planejamento e cirurgia mais previsíveis<sup>5</sup>.

O acesso cirúrgico utilizado no presente estudo foi o coronal, sendo escolhido por sua abordagem ampla, o que facilita a visualização do sítio das fraturas, seu reposicionamento, além da redução e fixação interna rígida. Outro acesso pode ser utilizado para esse tipo de trauma, como o acesso do tipo céu aberto que consiste em uma incisão de Lynch bilateral conectada por uma incisão abaixo da glabella. Além disso, fraturas faciais podem requerer incisões adicionais para exposição e reparo, como infra e supraorbital, subciliar, pré-triquial ou transconjuntival, podendo resultar em ótimos resultados estéticos<sup>3,6</sup>.

Algumas complicações são citadas na literatura, entre elas estão pneumoencéfalo, infecção, sinusite, osteomielite, meningite, abscesso epidural, peridural e cerebral<sup>3,8</sup>. Nesse caso clínico não se observou qualquer complicação ou seqüela no período de um ano de preservação. Contudo, sabe-se que a observação por longo período de tempo é necessária, devido ao risco de complicações tardias. Estima-se acompanhamento por período de 15 a 20 anos<sup>8</sup>.

Após esses procedimentos, a parede anterior é fixada com materiais de osteossíntese<sup>9</sup>. Pode-se usar enxertos como metil-metacrilato, que são usados para devolver o contorno craniano ideal<sup>10</sup>. Porém, a crítica é que ele é um material inerte e fixo, substância que não vai se adaptar à mudança do esqueleto facial e como esse material não se integra ao osso, pode ocorrer deslocamento do mesmo ou fratura<sup>9,10</sup>. No caso relatado, optou-se pela utilização de miniplacas e parafusos, bem como malha de titânio, com intuito de estabelecer o contorno craniofacial adequado reestabelecendo a estética do paciente.

A reconstrução da parede anterior utilizando miniplacas é um procedimento praticamente livre de complicações significantes quando o ducto frontonasal é patente<sup>8,9</sup>.

A melhor forma de tratamento para as fraturas NOE é a redução aberta seguida de fixação interna rígida. O tipo de fratura NOE desse estudo foi o tipo I, o qual é uma injúria onde temos um segmento simples de fratura. Dentro das fraturas NOE, as fraturas nasais podem causar o desvio do septo e afundamento associado com a porção do osso frontal. O objetivo deve ser reduzir a fratura do septo e corrigir o afundamento fronto-nasal, reestabelecendo a linha média do paciente antes do término da cirurgia para prevenir comprometimento do espaço aéreo nasal<sup>4</sup>.

Cominuição severa nas fraturas NOE pode requerer



enxertos para corrigir o contorno e a projeção dos ossos envolvidos. A reconstrução do dorso nasal é de grande importância a fim de promover suporte e evitar um nariz retruído. Em casos de fraturas cominutivas dos ossos próprios do nariz pode ser realizado enxerto ósseo do tipo cantilever, para recriar o suporte da região anatômica e corrigir a projeção da ponta do nariz.<sup>4</sup> No caso clínico relatado, não foi necessário o uso de enxertos, onde a própria redução da fratura e fixação com placas, tela e parafusos já foi o suficiente para reestabelecer a projeção nasal.

Segundo Herford (2005)<sup>4</sup>, a avaliação do resultado estético do ângulo nasofrontal, da projeção nasal e da distância intercantal alcançados durante a preservação devem seguir os seguintes parâmetros: a projeção nasal deve ter uma relação de 1:1 em uma vista lateral (entre o canto lateral do olho, canto medial do olho e junção frontonasal), o ângulo frontonasal deve ser entre 115° - 130°, e a distância intercantal deve ser 1/3 da distância entre os cantos laterais dos olhos. No caso descrito, observou-se uma harmonia facial obtida após o procedimento cirúrgico baseando-se nas medidas e angulações pré-estabelecidas na literatura, em que o ângulo nasofrontal e projeção nasal aproximam-se da normalidade, apresentando um resultado estético satisfatório.

#### 4. CONCLUSÃO

Certamente, a pronta redução constitui o método terapêutico mais apropriado para o tratamento das fraturas FNOE. O correto diagnóstico associado a um planejamento e tratamento cirúrgico precoce proporciona um resultado estético mais previsível. A técnica reconstrutiva utilizada em curto prazo provou ser satisfatória. É cabível salientar que o sucesso do tratamento depende da correta indicação para cada caso cirúrgico, buscando-se a eliminação ou diminuição de possíveis processos patológicos.

#### REFERÊNCIAS

- [01] Espindola Yang RS, Salama AR, Caccamese JF. Reoperative Midface Trauma. *Oral Maxillofacial Surg Clin North Am.* 2011; 23 (1):31-45.
- [02] Ioannides C, Freihofer HP. Fractures of the Frontal Sinus: Classification and its Implications for Surgical Treatment. *Am J of Otolaryngol.* 1999; 20 (5):273-280.
- [03] Guy WM, Brissett AE. Contemporary Management of Traumatic Fractures of the Frontal Sinus. *Otolaryngol Clin N Am.* 2013; 46 (5):733-748.
- [04] Herford AS, Ying T, Brown B. Outcomes of severely comminuted (TypeIII) Nasoorbitoethmoid fractures. *J Oral Maxillofac Surg.* 2005; 63 (9):1266-1277.
- [05] Kaur J, Chopra R. Three Dimensional CT Reconstruction for the Evaluation and Surgical Planning of Mid Face Fractures: A 100 Case Study. *J Maxillofac Oral Surg.* 2010; 9 (4):323-328.
- [06] Godhi SS, Kukreja P, Singh V, Goyal S. Versatility of the Coronal Approach in Maxillofacial Surgery. *Oral Health Comm Dent.* 2010; 4 (1):16-21.
- [07] Uzelac A, Gean AD. Orbital and Facial Fractures. *Neuroimaging Clin N Am.* 2014; 24 (3): 407-424.
- [08] Gerbino G, Roccia F, Benech A, Caldarelli C. Analysis of 158 frontal sinus fractures: current surgical management and complications. *J Craniomaxillofac Surg.* 2000; 28 (3):133-139.
- [09] Cho YR, Gosain AK. Biomaterials in craniofacial reconstruction. *Clin Plast Surg.* 2004; 31 (3): 377-385.
- [10] Greene AK, Warren SM, Mccarthy JG. Onlay frontal cranioplasty using wire reinforced methyl methacrylate. *J Craniomaxillofac Surg.* 2008; 36 (3):138-142.