

Transplante de tecido ovariano criopreservado e restauração do metabolismo ósseo em ratas castradas

Criopreserved ovarian tissue transplantation and restoration of bone metabolism in castrated rats

LÍGIA HELENA FERREIRA MELO E SILVA¹; JOÃO MARCOS DE MENESES E SILVA¹; MAHMOUD SALAMA⁶; LUIZ GONZAGA PORTO PINHEIRO, ECBC-CE²; FRANCIELE OSMARINI LUNARDI³; PAULO GOBERLÂNIO BARROS DA SILVA¹; CARLOS GUSTAVO HIRTH¹; IGOR FREITAS DE LUCENA⁴; GLAUCO JORGE DA COSTA GOMES⁵; JOSÉ ALBERTO DIAS LEITE¹

R E S U M O

Objetivos: avaliar os níveis de estradiol e os efeitos do autotransplante de tecido ovariano aquecido, após vitrificação, no metabolismo ósseo de ratas previamente ooforectomizadas bilateralmente. **Métodos:** trabalho experimental com 27 ratas com idades entre 11 e 12 semanas e pesando 200g a 300g, submetidas à ooforectomia bilateral e criopreservação de tecido ovariano para posterior reimplante. Os animais foram divididos em dois grupos, A e B, com oito e 19 ratas, respectivamente. O autotransplante ocorreu em dois períodos de acordo com o tempo de castração: após uma semana, no grupo A, e após um mês no grupo B. Mensurações de estradiol sérico e análise histológica de ovário e tíbia foram feitos antes e após o período de ooforectomia (precoce ou tardio) e um mês após o reimplante. **Resultados:** nos grupos A e B, as espessuras corticais médias da tíbia foram 0,463±0,14mm (média±DP) na linha de base, 0,360±0,14mm após ooforectomia e 0,445±0,17mm em um mês após o reimplante ($p<0,005$). As médias trabeculares foram 0,050±0,08mm (média±DP) na linha de base, 0,022±0,08mm após ooforectomia e 0,049±0,032mm em um mês após o reimplante ($p<0,005$). Não houve diferença estatística entre a variação do estradiol entre os dois grupos de estudo ($p=0,819$). **Conclusão:** o transplante de tecido ovariano criopreservado restabeleceu os parâmetros ósseos, e estes resultados sugerem que a reimplantação ovariana em mulheres pode apresentar os mesmos efeitos benéficos sobre o metabolismo ósseo.

Descritores: Menopausa. Osteoporose Pós-Menopausa. Estrogênios. Insuficiência Ovariana Primária.

INTRODUÇÃO

O envelhecimento do ovário e os tratamentos citotóxicos são as causas mais comuns de perda de fertilidade nas mulheres. De acordo com relatos recentes, 700.000 mulheres nos Estados Unidos e 300.000 mulheres no Brasil são diagnosticadas com câncer todos os anos. Aproximadamente 8% dessas mulheres têm menos de 40 anos de idade e correm o risco de perda de fertilidade após tratamentos anticancerígenos gonadotóxicos agressivos. Muitas estratégias foram desenvolvidas para prevenir a perda de fertilidade em mulheres jovens e meninas submetidas a estes tratamentos, os quais aumentam significativamente as taxas de sobrevivência para a maioria dos cânceres¹. Várias opções estão disponíveis, como a criopreservação de embriões, oócitos e tecido ovariano, e o autotransplante do tecido ovariano²⁻⁵.

De acordo com publicações recentes, a criopreservação e o autotransplante do tecido ovariano podem ser usados para restaurar a fertilidade em pacientes com câncer, em pacientes que não respondem aos tratamentos convencionais de maneira adequada e naquelas com insuficiência ovariana prematura^{6,7}. Embora experimental, a criopreservação e o autotransplante do tecido ovariano resultaram no nascimento de mais de 86 bebês saudáveis em todo o mundo⁸ com uma taxa de natalidade viva de aproximadamente 25% por transplante⁵.

Uma das consequências da falha ovariana natural ou induzida é a osteoporose, caracterizada pela perda de massa óssea e da densidade mineral, aumentando assim o risco de fraturas. A osteoporose é uma importante complicação da velhice em mulheres e está fortemente associada à deficiência dos hormônios

1 - Universidade Federal do Ceará, Fortaleza, CE, Brasil. 2 - Maternidade Escola Assis Chateaubriand, Fortaleza, CE, Brasil. 3 - Universidade Estadual do Ceará, Fortaleza, CE, Brasil. 4 - Faculdade de Medicina Unichristus, Fortaleza, CE, Brasil. 5 - Hospital São Carlos, Fortaleza, CE, Brasil. 6 - Cologne University, Cologne, Alemanha.

sexuais, mas também pode ser causada por alcoolismo ou tratamento com doses elevadas de corticosteroides⁹. Nos Estados Unidos, a osteoporose causa aproximadamente dois milhões de fraturas anualmente, incluindo 547 mil fraturas vertebrais, 300 mil fraturas de quadril e 135 mil fraturas pélvicas^{10,11}.

Para estudar agentes capazes de preservar o metabolismo ósseo e prevenir a osteoporose, diversos modelos animais têm sido utilizados. De acordo com as diretrizes da *Food and Drug Administration* (FDA), estudos de metabolismo ósseo com base em modelos de ratos devem incluir avaliações da tíbia proximal, fêmur distal ou vértebras lombares¹². O rato ooforectomizado fornece um excelente modelo animal pré-clínico que revela com precisão características clínicas importantes do esqueleto humano sob um quadro de hipoestrogenismo e pode ser usado para avaliar respostas a agentes terapêuticos¹³.

O desenvolvimento específico do sítio de osteopenia/osteoporose esponjosa em ratos ooforectomizados é uma das respostas biológicas mais reprodutíveis na pesquisa esquelética¹⁴. Após a ooforectomia, ocorre a perda rápida de massa óssea esponjosa e da força óssea e, em seguida, prossegue-se com uma taxa mais lenta de perda para, enfim, alcançar uma fase estável da massa óssea após 90 dias. As características desta perda óssea imitam as alterações ósseas após ooforectomia ou menopausa em humanos¹⁵.

O objetivo do nosso estudo foi avaliar os níveis de estradiol e os efeitos do autotransplante de tecido ovariano aquecido, após vitrificação, no metabolismo ósseo em ratas previamente ooforectomizadas bilateralmente.

MÉTODOS

Este estudo incluiu 27 ratas Wistar (*Rattus norvegicus*) com idades entre 11 e 12 semanas e pesando 200g a 300g, período no qual havia maturidade hormonal e fim do crescimento da placa distal da tíbia, que ocorre após três meses de idade¹⁴. Os animais foram alojados em gaiolas individuais em um ambiente controlado (ciclo circadiano, 22±2°C, umidade constante e comida e água *ad libitum*). Todos os protocolos experimentais foram revisados e aprovados pelo Comitê de Ética em Pesquisa Animal da Universidade Federal do Ceará, e arquivados

sob o número 79/2012.

Um estudo experimental duplo-cego foi realizado em ratas adultas. Para um modelo experimental com potência para o teste de 90% e um nível de significância de 0,05, considerando um desvio máximo de 0,2 (20%) e uma diferença esperada entre os grupos (d) de 0,5 (50%), o cálculo de amostra deve ser de 4,36 animais, ou seja, cinco animais por grupo, arredondando para o próximo número inteiro. Em nosso estudo, utilizamos o número mínimo de oito ratos no grupo A, respeitando esta regra com margem de segurança. Os animais foram divididos em dois grupos, A e B, com oito e 19 ratas, respectivamente.

Foi realizada ooforectomia bilateral e os ovários extraídos foram criopreservados por vitrificação. Os ovários vitrificados foram então reimplantados nas ratas ooforectomizadas, uma semana (grupo A) ou um mês (grupo B) após a ooforectomia. Foram realizados ensaios de estradiol sérico e análise histológica do tecido ósseo da tíbia antes da ooforectomia (parâmetros basais), no final do período da castração cirúrgica (castração cirúrgica) e um mês após o transplante (parâmetros de recuperação).

Coleta de tecido ovariano e de tecido ósseo

Após duas horas de jejum (para diminuir a quantidade de drogas necessárias administradas) realizava-se tricotomia da região abdominal e antisepsia com solução de Clorexidina. Os animais eram anestesiados com injeção intraperitoneal de ketamina/xilazina (40mg/kg ou 5mg/kg, respectivamente) no quadrante abdominal inferior direito, de acordo com as diretrizes da Federação de Associações de Ciência Animal de Laboratório¹⁶. Sob efeito anestésico pleno, era injetada no subcutâneo da região do dorso do animal a quantidade de 10ml de soro fisiológico a 0,9% para efeito de hidratação. Procedia-se então à laparotomia, com exposição dos órgãos pélvicos e ooforectomia bilateral. Os ovários eram dissecados, a fim de se retirar toda a gordura, e fatiados em tamanho aproximado de 2mm³. Um ovário foi imediatamente submetido à análise histológica, enquanto o outro foi criopreservado por vitrificação (n=27). A parede abdominal era suturada com fio de nylon 5-0 em dois planos (planos peritônio-aponeurótico e pele).

Em seguida a biópsia de tecido ósseo da tíbia proximal da pata esquerda traseira também era realizada. Para tanto, após antissepsia e tricotomia da parte interna da coxa esquerda da rata, realizava-se incisão de 1,5cm de comprimento com fácil retirada da pele em torno da coxa. Uma vez exposta, a musculatura profunda era divulsionada para exposição óssea da parte proximal, anterior, a cerca de 5mm da inserção da tíbia. A biópsia óssea era realizada com uma broca helicoidal de 2mm de diâmetro acoplada a uma minibroca (3i Implant Innovations Inc., Palm Beach Gardens, FL, EUA), com uma rotação de 12.000rpm e uma irrigação constante com solução salina. A broca era posicionada verticalmente e em uma posição perpendicular em relação ao eixo longitudinal do osso para penetrar no córtex, atingindo o canal medular profundo, mas sem atingir o lado contralateral. Em seguida, a pele era suturada com fio de nylon 3-0 em pontos equidistantes.

No primeiro dia de pós-operatório eram administrados regularmente, por via oral, 120mg/kg de acetaminofeno e 60mg/kg de codeína, para analgesia.

Vitrificação e aquecimento do tecido ovariano

A vitrificação e o subsequente aquecimento dos fragmentos de ovário foram realizados de acordo com o protocolo descrito por Silva *et al.*¹⁷ anteriormente. Resumidamente, os ovários eram inicialmente equilibrados em HEPES (ácido 2-[4-(2-hidroxi-etil)-piperazin-1-il]-etanossulfônico) contendo 10% (v/v) de etilenoglicol e 10% (v/v) de DMSO (dimetilsulfóxido) durante 20 minutos à temperatura ambiente (23°C a 26°C) e depois imerso em solução de vitrificação contendo 17% (v/v) de etilenoglicol, 17% (v/v) de DMSO e 0,75M de sacarose em HEPES durante três minutos. Os ovários eram então transferidos individualmente com solução de vitrificação mínima para a superfície de um cubo metálico flutuando em nitrogênio líquido. Os ovários vitrificados foram armazenados em nitrogênio líquido (-196°C) durante 30 a 60 minutos. Usando fórceps refrigerados, as amostras foram colocadas em crioviais refrigerados contendo nitrogênio líquido.

Para descongelar o córtex ovariano, os criotubos eram removidos do vaso Dewar e mantidos à temperatura ambiente durante dois minutos, seguido por imersão em

banho de água a 37°C durante dois minutos. Foi realizada então uma leve e suave agitação. Os conteúdos dos criotubos foram rapidamente esvaziados em placas de cultura com meio Leibovitz L-15, e lavou-se três vezes com meio fresco para remover o crioprotetor residual antes do reimplante, de acordo com um protocolo adaptado de Lunardi *et al.*¹⁸. Cada amostra foi então submetida a um banho de três a cinco minutos em soluções contendo meio essencial mínimo mais 10% de soro de vitelo fetal e concentrações decrescentes de sacarose (0,5M, 0,25M e 0,0M).

Autotransplante de tecido ovariano

Para comparar os efeitos precoce e tardio da castração cirúrgica, as ratas, divididas aleatoriamente nos grupos A e B, eram submetidas ao autotransplante de tecido ovariano vitrificado, realizado no omento maior, uma semana após a ooforectomia bilateral no grupo A (n=8) e um mês após a ooforectomia bilateral no grupo B (n=19). Um mês após o autotransplante ovariano em ambos os grupos (A e B), a cavidade abdominal era aberta e os ovários transplantados eram identificados, avaliados macroscopicamente e removidos. Os animais eram então submetidos à eutanásia com dose letal do anestésico anteriormente utilizado.

Determinação do Estradiol

O nível sérico de estradiol foi medido em ambos os grupos em vários momentos: antes da ooforectomia bilateral (nível basal), imediatamente antes do autotransplante (castração cirúrgica) e um mês após o autotransplante (reimplante). De acordo com o protocolo de nosso laboratório, foram coletadas amostras de 2ml de sangue do plexo retro-orbital com o auxílio de um tubo de hematócrito capilar heparinizado. Após centrifugação do sangue a 2500rpm durante 15 minutos, o plasma era coletado e armazenado em um congelador para uso posterior em um ensaio hormonal. Foram utilizados kits de ensaio de imunoabsorção enzimática (*Diagnosics Biochem Canada Inc.*, sensibilidade do ensaio, 10ng/ml) para medir quantitativamente os níveis séricos de estrogênio.

Análise histológica das tíbias

Em ambos os grupos, as biópsias da tíbia eram coletadas antes da ooforectomia bilateral (linha de base), imediatamente antes do autotransplante (castração cirúrgica) e um mês após o autotransplante (reimplante). As amostras de biópsia da tíbia foram fixadas em 10% de formaldeído neutro tamponado e descalcificadas em solução de EDTA (ácido etilenodiamino tetra-acético) durante duas semanas. Após a descalcificação, os espécimes foram submetidos ao processamento histológico de rotina e a incorporação de parafina. Posteriormente, secções de parafina de 5µm da metáfise da tíbia foram desparafinadas e coradas com hematoxilina e eosina para exame de microscopia óptica¹⁹. A espessura trabecular e cortical, diâmetro do canal de Havers, contagem de osteoblastos e osteoclastos e presença de osteoide foram avaliadas.

A metodologia utilizada foi: a) Medidas diretas da espessura trabecular, da espessura cortical e do diâmetro dos canais de Havers com uso de microscópio e régua milimetrada; b) Contagem de osteoblastos e osteoclastos na câmara de Neubauer 30x70mm e 4mm de espessura utilizando-se a técnica de zig-zag; c) Detecção simples de presença ou ausência de osteoides.

Análise histológica dos ovários

Em ambos os grupos, as amostras de ovários foram submetidas à análise histológica imediatamente após a ooforectomia e imediatamente após a eutanásia, para avaliar as alterações histológicas nos ovários capturados com vitrificação transplantada. As amostras de tecido ovariano foram fixadas em paraformaldeído a 10% e incorporadas em parafina. As secções de 8µm foram então preparadas para coloração com hematoxilina e eosina. As seções foram analisadas sob um microscópio de luz acoplado a um sistema de aquisição de imagem (LAZ 3.5, LEICA - modelos DM1000). O folículo qualitativo e as avaliações histológicas foram realizadas utilizando classificações convencionais²⁰.

Para a realização deste protocolo foram utilizados os seguintes parâmetros de morfometria e histometria: a) Contagem de número de folículos por amostra, através da quantificação de folículos primordiais

normais, definidos como aqueles que apresentavam cavidade bem definida contendo um oócito com um núcleo, e quantificação de folículos primordiais atresicos, ou seja, aqueles que apresentavam células da granulosa em processo degenerativo e muitas vezes com aparente degeneração oocitária, de forma a apresentar ooplasma eosinofílico, contração e formação de grumos de cromatina ou membrana nuclear enrugada; b) Presença ou não de corpo lúteo (CL).

Análise estatística

As análises estatísticas foram cegas e realizadas por especialista. Os achados foram analisados usando ANOVA e os testes t de amostras pareadas. Os graus de liberdade e o nível de significância estatística foram definidos em n-1 e 5% ($p < 0,05$), respectivamente. A tabela de Rosner²¹ foi usada para referência. As variáveis do estudo foram dicotômicas (presença/ausência). Os dados foram analisados com o teste exato de Fisher usando *GraphPad Prism 5.0* e expressos como frequências e porcentagens absolutas. O nível de significância estatística foi estabelecido em 5% ($p < 0,05$). Para todas as variáveis estudadas, cada animal foi seu controle, de forma a evitar possíveis erros com doenças prévias no animal. Por isso foram coletadas amostras antes de iniciados os procedimentos.

RESULTADOS

Nível de estradiol plasmático

Não houve diferença estatisticamente significativa entre a variação dos níveis de estradiol nos dois grupos de estudo ($p = 0,819$). Nos animais com menopausa precoce, apesar da variação entre os níveis basais ($25,6 \pm 0,8$ ng/dL) e os do pós-operatório imediato ($19,0 \pm 1,1$ ng/dL) e os do pós-operatório de um mês ($25,6 \pm 3,9$ ng/dL) não houve diferença significativa entre os três momentos de análise de estradiol ($p = 0,140$). O grupo com menopausa tardia, no entanto, apresentou redução significativa dos níveis de estradiol entre o pré-operatório ($28,0 \pm 1,1$ ng/dL) e o pós-operatório imediato ($19,7 \pm 1,6$ ng/dL) com recuperação dos níveis normais um mês após a cirurgia ($25,8 \pm 0,5$ ng/dL) ($p = 0,001$).

Enxerto ovariano

O enxerto foi bem sucedido (presença de folículos) em 81,5% dos animais (grupo A: n=7/8, 87%; grupo B: n=15/19, 78,9%, p=0,080). No geral, aproximadamente 40,7% dos enxertos apresentaram folículos atréticos, 27,3% exibiram folículos atréticos e primordiais e 13,5% apresentaram folículos primordiais e corpo lúteo. Nenhum enxerto de ovário foi encontrado nos restantes 18,3%: nesses animais foram encontrados apenas tecido inflamatório e cicatricial e/ou fibrose.

Parâmetros ósseos

Osso cortical

Em geral, a espessura cortical média da tíbia foi de 0,463±0,14mm na linha de base, 0,354±0,14mm após ooforectomia e 0,446±0,17mm no mês seguinte ao autotransplante ovariano (p<0,005) (Figura 1). O teste t pareado, adotando-se como grau de liberdade o valor (n-1) e tendo como "p" (probabilidade) o valor de 0,005, recebe valor de 2,977. Como em nossos cálculos encontramos o valor de 5,28, concluímos que p<0,005.

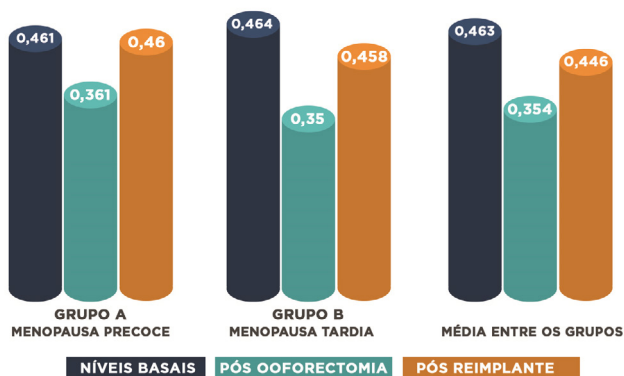


Figura 1. Espessura cortical da tíbia (mm) (p<0,005). Azul: basal; Verde: castração; Laranja: reimplante.

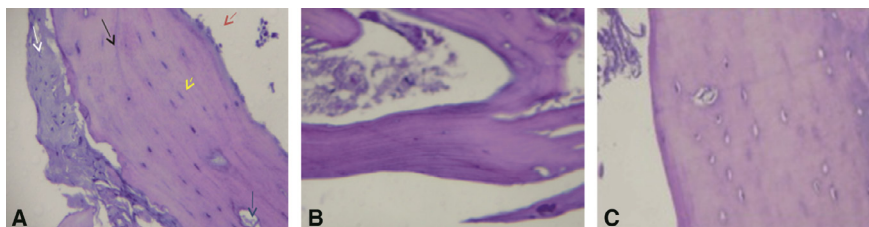


Figura 3. Histologia óssea cortical (HE 100x)- Grupo A. A) Basal; B) Pós- ooforectomia; C) Pós-reimplante.

Osso trabecular

Além disso, a espessura trabecular média foi 0,051±0,08mm na linha de base, 0,021±0,08mm após ooforectomia e 0,0448±0,032mm no mês seguinte ao autotransplante ovariano (p<0,005) (Figura 2). O teste t pareado, adotando-se como grau de liberdade o valor (n-1) e tendo como "p" (probabilidade) o valor de 0,05, recebe valor de 1,812. Como em nossos cálculos encontramos o valor de 0,472, concluímos que o p não foi significante.

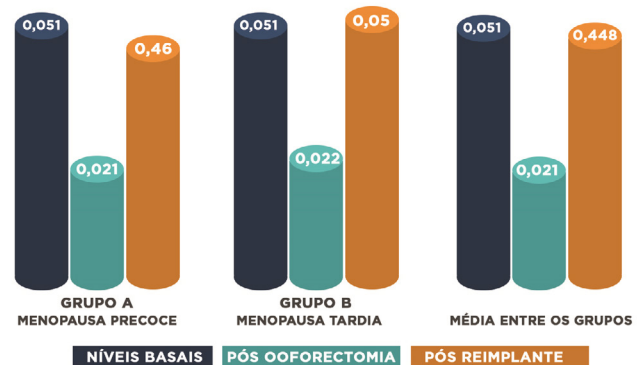


Figura 2. Espessura trabecular da tíbia (mm) (p<0,005) Azul: basal; Verde: castração; Laranja: reimplante.

No osso cortical, antes da ooforectomia, observamos tecido mole e ósseo durante a transição metafisária-diáfise, bordas de osteoblastos e osteócitos em espaços compactos. A borda dos osteoblastos estava ausente no grupo A, uma semana após a ooforectomia. Um mês após o autotransplante, houve ausência de trabéculas (Figura 3). No grupo B, 30 dias após a ooforectomia, observamos canais extensos ocasionalmente vazios (sem osteócitos) e focos de osteoblastos. No entanto, um mês após o autotransplante ovariano, observamos a formação de osso cortical contendo uma borda de osteoblastos, canais e grandes lacunas contendo osteócitos (Figura 4). Encontramos uma borda de osteoblastos e uma matriz hematopoiética no osso trabecular antes da ooforectomia.

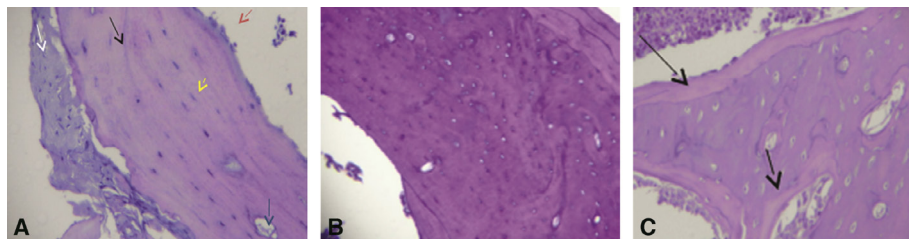


Figura 4. Histologia óssea cortical (HE 100x)- Grupo B. A) Basal; B) Pós-ooforectomia; C) Pós-reimplante.

Posteriormente, o grupo A demonstrou uma irregularidade da trabécula, uma semana após a ooforectomia. Observamos uma matriz hematopoiética um mês após o autotransplante ovariano (Figura 5). No grupo B, um mês após a ooforectomia, observamos canais e lacunas extensas ocasionalmente vazias (isto é, sem osteócitos) e focos de osteoblastos. No entanto, um mês após o autotransplante ovariano, observamos a formação óssea trabecular contendo uma borda de osteoblastos, canais e grandes lacunas contendo osteócitos (Figura 6).

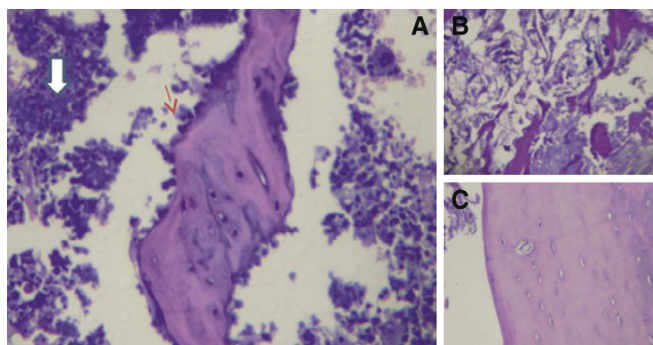


Figura 5. Histologia óssea trabecular (HE 100x)- Grupo A. A) Basal; B) Pós-ooforectomia; C) Pós-reimplante.

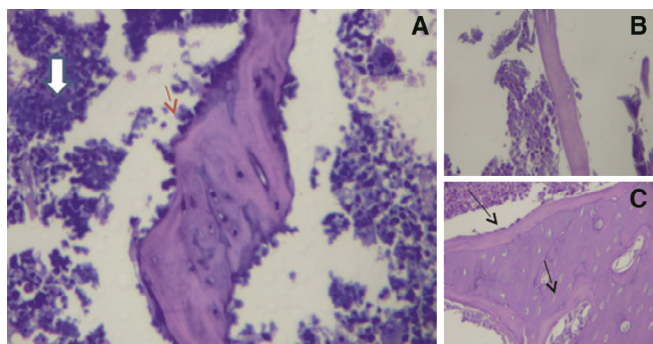


Figura 6. Histologia óssea trabecular (HE 100x)- Grupo B. A) Basal; B) Pós-ooforectomia; C) Pós-reimplante.

Ao comparar o tempo de transplante, o grupo A apresentou espessura cortical ligeiramente melhorada,

espessura trabecular e contagem de osteoblastos, mas essas alterações não foram significativas ($p > 0,05$).

DISCUSSÃO

A criopreservação e autotransplante de tecido ovariano em mulheres jovens com câncer podem prevenir ou reduzir a osteoporose precoce e a insuficiência ovariana prematura induzida por drogas gonadotóxicas. Usando os termos “criopreservação”, “saúde óssea”, “menopausa” e “metabolismo ósseo” em pesquisas no banco de dados da *PubMed*, *Lilacs* e *Cochrane*, não encontramos estudos publicados sobre os efeitos do autotransplante de tecido de ovário criopreservado no metabolismo ósseo. Os estudos, com modelos animais, para osteopenia e osteoporose, evidenciam que, nos modelos de ratas ooforectomizadas, a perda óssea é gradual e irreversível tornando-se claramente mensurável a partir das primeiras semanas¹⁴.

Neste estudo, as ratas foram ooforectomizadas bilateralmente e seus ovários foram criopreservados via vitrificação. As amostras de biópsia de tecido ósseo e tibial foram analisadas uma semana (grupo A) ou um mês (grupo B) após o autotransplante ovariano. O enxerto foi bem-sucedido na maioria das ratas. Em ambos os grupos, em comparação com os níveis basais, os níveis pós-autotransplante ovariano de estradiol aumentaram em quase metade dos animais, sugerindo transplante bem-sucedido e recuperação da função ovariana endócrina. Além disso, a espessura cortical óssea média um mês após o autotransplante ovariano foi semelhante à da linha de base. Além disso, a espessura cortical óssea média na linha de base foi semelhante à do mês após o autotransplante ovariano.

A análise histológica mostrou que, em geral, as

medidas da qualidade óssea pioraram após a ooforectomia bilateral e melhoraram após o autotransplante ovariano, sugerindo que os enxertos de tecido ovariano tiveram efeito no metabolismo ósseo. Este efeito foi evidente para espessura cortical, espessura trabecular e contagem de osteoblastos. No entanto, não foram observadas alterações para a deposição de osteoides. Observou-se melhora significativa para a espessura cortical e trabecular.

Esses resultados demonstram que a ooforectomia e a consequente diminuição da produção de estradiol nos ovários tem potencial papel na redução dos valores dos parâmetros ósseos desses animais. Após o reimplante dos ovários com aquecimento vitrificado, observamos a restauração da produção de hormônio sexual (estrogênio) nesses animais. A restauração da produção hormonal, por sua vez, resultou em uma melhoria significativa dos valores dos parâmetros ósseos nesses animais. No entanto, não conseguimos medir com precisão os níveis de hormônio folículo-estimulante (FSH) porque os kits utilizados não eram sensíveis o suficiente para detectar variações nos níveis de FSH; assim, todos os resultados foram os mesmos. Nossos achados sugerem que o autotransplante do tecido do ovário criopreservado pode restaurar a função hormonal e normalizar o metabolismo ósseo em ratas.

Alguns estudos já forneceram evidências sobre as mudanças no metabolismo ósseo após a perda de hormônios ovarianos devido à ooforectomia. Embora estes estudos tenham demonstrado claramente uma relação direta entre a duração da ausência hormonal e a diminuição dos parâmetros ósseos, resultando em osteopenia e osteoporose, eles não investigaram os efeitos hormonais sobre o metabolismo ósseo após o reimplante de ovários criopreservados.

A menopausa pode representar até 30% a 40% da vida de uma mulher e produz sequelas como a desmineralização pós-menopausa (isto é, osteoporose), aumento do risco de doenças cardiovasculares, deficiências cognitivas, perda de qualidade de vida e desejo sexual²². Esses achados sugerem que o autotransplante do tecido ovariano criopreservado pode restaurar a função hormonal e normalizar o metabolismo ósseo em ratas castradas. A qualidade do osso é monitorada clinicamente medindo

a densidade mineral óssea. No entanto, informações adicionais, especialmente parâmetros histológicos, são necessários para determinar com precisão a fragilidade óssea e a susceptibilidade a fraturas²³.

A conexão entre hormônios sexuais e metabolismo ósseo está bem documentada. Portanto, a osteoporose pós-menopausa é principalmente atribuível ao aumento da reabsorção óssea de osteoclastos associados à deficiência de estrogênio. Modelos de animais deficientes em estrogênio e estudos de seres humanos mostraram viabilidade de osteócitos reduzida na osteoporose pós-menopausa. Como o estrogênio melhora a apoptose dos osteoclastos maduros, o período de vida dos osteoclastos se prolonga à medida que os níveis de estrogênio diminuem²³. O estrogênio mostrou dobrar ou triplicar a taxa de apoptose de osteoclastos *in vitro* e *in vivo*²⁴. Em contraste direto com seu efeito pró-apoptótico sobre os osteoclastos, o estrogênio exerce um efeito antiapoptótico sobre osteócitos. Em outras palavras, a perda de estrogênio compromete a viabilidade dos osteócitos. Em um estudo imuno-histoquímico que avaliou a caspase-3 ativada como marcador de apoptose em camundongos adultos ooforectomizados, a perda de estrogênio aumentou a apoptose dos osteócitos, o que é necessário para ativar a reabsorção osteoclástica²⁵.

Tradicionalmente, os sintomas relacionados à menopausa foram tratados com terapia hormonal (TH). No entanto, a publicação de um relatório da *Women's Health Initiative* (WHI) na Califórnia, em 2002, indicou uma associação entre TH e um risco aumentado de câncer de mama, o que convenceu muitas mulheres a interromper ou diminuir a posologia de TH. Embora vários autores tenham demonstrado posteriormente que a TH não aumenta significativamente o risco de câncer de mama e doenças cardiovasculares, a confiança na TH não foi totalmente restaurada. Quando a TH é limitada ao período de transição da menopausa (4 a 5 anos), muitas vezes simplesmente adia o início dos sintomas²⁶. Portanto, as mulheres com menopausa prolongada (por exemplo, 30 anos) são susceptíveis de sentir sintomas independentemente da terapia²².

Recentemente, Satpathy *et al.*²⁷ descreveram o que eles acreditavam ser uma epidemia de osteoporose

e pediram novas estratégias para a prevenção da osteoporose em longo prazo. Dez anos antes, uma meta-análise encontrou uma redução global de 27% nas fraturas vertebrais entre os usuários de estrogênio. Além disso, o estudo WHI (2002) de estrogênio-progestina relatou reduções de 33%, 29%, 35% e 24% na incidência de fraturas do quadril, do braço/pulso, vertebral e total, respectivamente, entre as mulheres, atribuídas ao estrogênio mais a progestina em comparação com aqueles atribuídos ao placebo durante um período de avaliação de 5,6 anos. No entanto, apesar da eficácia temporária da terapia hormonal exógena, a criopreservação e o autotransplante do tecido ovariano estão ganhando terreno como método alternativo para atrasar a menopausa²⁸.

A criopreservação do tecido ovariano foi desenvolvida há mais de duas décadas. Esta técnica preserva a grande reserva endógena de folículos ováricos que, de outra forma, passaria por atresia e agora é utilizada para a preservação da fertilidade para mulheres que enfrentam tratamentos gonadotóxicos, potencialmente, esterilizantes e também pode ser usada para adiar a menopausa^{27,29}. Uma revisão dos desenvolvimentos tecnológicos nas técnicas de criopreservação e armazenamento para tecido ovariano foi recentemente publicada³⁰. O tecido ovariano pode ser criopreservado quando a mulher ainda é jovem, e depois transplantado, após a menopausa, para restaurar as funções ovarianas²⁸.

Os ovários de uma menina recém-nascida contêm aproximadamente dois milhões de folículos, presentes em folículos de repouso. Esta loja de folículos protege fertilidade e ciclos menstruais desde a puberdade até a menopausa. Independentemente da idade, uma série de folículos de repouso são, continuamente, estimulados a crescer, mas apenas um folículo é

selecionado para ovulação durante cada ciclo²⁹. Em média, as mulheres ovulam aproximadamente 400 a 500 vezes desde a puberdade até a menopausa, e conseqüentemente, 99,9% dos folículos degeneram. Muitos desses “folículos desperdiçados” possuem a capacidade de desenvolvimento (para secreção de esteroides sexuais), mas não podem conter oócitos adequados para reprodução³¹. Conforme demonstrado pela reprodução assistida, esses folículos podem ser poupados da degeneração e continuar a crescer e secretar hormônios sexuais³².

Além disso, a fertilidade não diminui significativamente com a perda de um ovário. Uma mulher com um ovário produzirá aproximadamente 20% menos oócitos maduros em comparação com uma mulher com ambos os ovários após a estimulação ovariana, indicando que a atresia do folículo no ovário restante é reduzida e mais folículos sobrevivem ao estágio pré-ovulatório³³. Em mulheres saudáveis, a perda de um ovário avança a idade de início da menopausa por apenas um ano devido ao enorme excedente de folículos. Em outras palavras, as mulheres normais experimentam pouco ou nenhum efeito sobre a fertilidade ou a idade de início da menopausa após a remoção do tecido ovariano quando jovem.

Podemos concluir com nosso estudo que a criopreservação e o autotransplante do tecido ovariano auxiliam a melhora da qualidade óssea em ratas castradas. Apesar da expressiva variação nos níveis hormonais em grupos submetidos a diferentes períodos de castração cirúrgica, não houve diferença estatisticamente significante entre a variação dos níveis de estradiol. Há a reversão dos efeitos histológicos ósseos decorrentes da privação do estradiol após autotransplante do tecido ovariano criopreservado.

ABSTRACT

Objectives: to evaluate estradiol levels and autotransplantation heated ovarian tissue effects, after vitrification, on rats bone metabolism previously oophorectomized bilaterally. **Methods:** experimental study with 27 rats aged 11 to 12 weeks and weighing 200g to 300g, submitted to bilateral oophorectomy and ovarian tissue cryopreservation for subsequent reimplantation. Animals were divided into two groups, A and B, with 8 and 19 rats, respectively. Autotransplantation occurred in two periods according to castration time: after one week, in group A, and after one month in group B. Serum estradiol measurements and ovary and tibia histological analysis were performed before and after oophorectomy period (early or late) and one month after reimplantation. **Results:** in groups A and B, tibia median cortical thickness was $0.463\pm 0.14\text{mm}$ (mean \pm SD) at the baseline, $0.360\pm 0.14\text{mm}$ after oophorectomy and $0.445\pm 0.17\text{mm}$ one month after reimplantation ($p<0.005$). Trabecular means were $0.050\pm 0.08\text{mm}$ (mean \pm SD) at baseline, $0.022\pm 0.08\text{mm}$ after oophorectomy and $0.049\pm 0.032\text{mm}$ one month after replantation ($p<0.005$). There was no statistical difference in estradiol variation between the two study groups ($p=0.819$). **Conclusion:** cryopreserved ovarian tissue transplantation restored bone parameters, and these results suggest that ovarian reimplantation in women may have the same beneficial effects on bone metabolism.

Keywords: Menopause. Osteoporosis, Postmenopausal. Estrogens. Primary Ovarian Insufficiency. Tissue Transplantation. Cryopreservation.

REFERÊNCIAS

- Romao RL, Lorenzo AJ. Fertility preservation options for children and adolescents with cancer. *Can Urol Assoc J.* 2017;11(1-2Suppl1):S97-S102.
- Loren AW, Mangu PB, Beck LN, Brennan L, Magdalinski AJ, Partridge AH, Quinn G, Wallace WH, Oktay K; American Society of Clinical Oncology. Fertility preservation for patients with cancer: American Society of Clinical Oncology clinical practice guideline update. *J Clin Oncol.* 2013;31(19):2500-10.
- Koch J, Ledger W. Ovarian stimulation protocols for onco-fertility patients. *J Assist Reprod Genet.* 2013;30(2):203-6.
- Bortoletto P, Confino R, Smith BM, Woodruff TK, Pavone ME. Practices and attitudes regarding women undergoing fertility preservation: a survey of the National Physicians Cooperative. *J Adolesc Young Adult Oncol.* 2017;6(3):444-9.
- Salama M, Winkler K, Murach KF, Seeber B, Ziehr SC, Wildt L. Female fertility loss and preservation: threats and opportunities. *Ann Oncol.* 2013;24(3):598-608.
- Kawamura K, Cheng Y, Sun YP, Zhai J, Diaz-Garcia C, Simon C, et al. Ovary transplantation: to activate or not to activate. *Hum Reprod.* 2015;30(11):2457-60.
- Donnez J, Dolmans MM. Ovarian cortex transplantation: 60 reported live births brings the success and worldwide expansion of the technique towards routine clinical practice. *J Assist Reprod Genet.* 2015;32(8):1167-70.
- Jensen AK, Macklon KT, Fedder J, Ernst E, Humaidan P, Andersen CY. 86 successful births and 9 ongoing pregnancies worldwide in women transplanted with frozen-thawed ovarian tissue: focus on birth and perinatal outcome in 40 of these children. *J Assist Reprod Genet.* 2017;34(3):325-36. Erratum in: *J Assist Reprod Genet.* 2017;34(3):337.
- Anderson RA, Cameron DA. Pretreatment serum anti-müllerian hormone predicts long-term ovarian function and bone mass after chemotherapy for early breast cancer. *J Clin Endocrinol Metab.* 2011;96(5):1336-43.
- Hsu WL, Chen CY, Tsao JY, Yang RS. Balance control in elderly people with osteoporosis. *J Formos Med Assoc.* 2014;113(6):334-9.
- Xiong Q, Tang P, Gao Y, Zhang L, Ge W. Proteomic analysis of estrogen-mediated signal transduction in osteoclasts formation. *Biomed Res Int.* 2015;2015:596789.
- Thompson DD, Simmons HA, Pirie CM, Ke HZ. FDA Guidelines and animal models for osteoporosis. *Bone.* 1995;17(4 Suppl):125S-33S.
- Lane NE, Haupt D, Kimmel DB, Modin G, Kinney JH. Early estrogen replacement therapy reverses the rapid loss of trabecular bone volume and prevents further deterioration of connectivity in the rat. *J Bone Miner Res.* 1999;14(2):206-14.
- Jee WS, Yao W. Overview: animal models of osteopenia and osteoporosis. *J Musculoskelet Neuronal Interact.* 2001;1(3):193-207.
- Kalu DN. The ovariectomized rat model of

- postmenopausal bone loss. *Bone Miner.* 1991;15(3):175-91.
16. Guillen J. FELASA guidelines and recommendations. *J Am Assoc Lab Anim Sci.* 2012;51(3):311-21.
 17. Silva JM, Pinheiro LG, Leite JA, Melo LH, Lunardi FO, Barbosa Filho RC, et al. Histological study of rat ovaries cryopreserved by vitrification or slow freezing and reimplanted in the early or late postmenopausal stage. *Acta Cir Bras.* 2014;29(5):299-305.
 18. Lunardi FO, Chaves RN, de Lima LF, Araújo VR, Brito IR, Souza CE, et al. Vitrified sheep isolated secondary follicles are able to grow and form antrum after a short period of in vitro culture. *Cell Tissue Res.* 2015;362(1):241-51.
 19. Malluche HH, Faugere MC. *Atlas of Mineralized Bone Histology.* 1st ed. Basel: Karger; 1986.
 20. Bancroft JD, Gamble, editors. *Theory and practice of histological techniques.* 6th ed. Philadelphia (PA): Elsevier, Churchill Livingstone; 2008.
 21. Rosner B. *Fundamentals of Biostatistics.* 7th ed. Boston: Brooks/ Cole Engage Learning; 2010.
 22. Lobo RA, Davis SR, De Villiers TJ, Gompel A, Henderson VW, Hodis HN, et al. Prevention of diseases after menopause. *Climacteric.* 2014;17(5):540-56.
 23. McCreadie BR, Goldstein SA. Biomechanics of fracture: is bone mineral density sufficient to assess risk? *J Bone Miner Res.* 2000;15(12):2305-8.
 24. Parfitt AM, Mundy GR, Roodman GD, Hughes DE, Boyce BF. A new model for the regulation of bone resorption, with particular reference to the effects of bisphosphonates. *J Bone Miner Res.* 1996;11(2):150-9.
 25. Hughes DE, Dai A, Tiffée JC, Li HH, Mundy GR, Boyce BF. Estrogen promotes apoptosis of murine osteoclasts mediated by TGF-beta. *Nat Med.* 1996;2(10):1132-6.
 26. Emerton KB, Hu B, Woo AA, Sinofsky A, Hernandez C, Majeska RJ, et al. Osteocyte apoptosis and control of bone resorption following ovariectomy in mice. *Bone.* 2010;46(3):577-83.
 27. Satpathy S, Patra A, Ahirwar B. Experimental techniques for screening of antiosteoporotic activity in postmenopausal osteoporosis. *J Complement Integr Med.* 2015;12(4):251-66.
 28. Andersen CY, Kristensen SG. Novel use of the ovarian follicular pool to postpone menopause and delay osteoporosis. *Reprod Biomed Online.* 2015; 31(2):128-31.
 29. Hovatta O, Silye R, Abir R, Krausz T, Winston RM. Extracellular matrix improves survival of both stored and fresh human primordial and primary ovarian follicles in long-term culture. *Hum Reprod.* 1997;12(5):1032-6.
 30. Rodriguez-Wallberg KA, Oktay K. Recent advances in oocyte and ovarian tissue cryopreservation and transplantation. *Best Pract Res Clin Obstet Gynaecol.* 2012;26(3):391-405.
 31. Gosden RG. Low temperature storage and grafting of human ovarian tissue. *Mol Cell Endocrinol.* 2000;163(1-2):125-9.
 32. Behre HM, Howles CM, Longobardi S; PERSIST Study Investigators. Randomized trial comparing luteinizing hormone supplementation timing strategies in older women undergoing ovarian stimulation. *Reprod Biomed Online.* 2015;31(3):339-46.
 33. Pelosi E, Simonsick E, Forabosco A, Garcia-Ortiz JE, Schlessinger D. Dynamics of the ovarian reserve and impact of genetic and epidemiological factors on age of menopause. *Biol Reprod.* 2015;92(5):130.

Recebido em: 30/10/2017

Aceito para publicação em: 30/11/2017

Conflito de interesse: nenhum.

Fonte de financiamento: nenhum.

Endereço para correspondência:

Lígia Helena Ferreira Melo e Silva

E-mail: draligiahelena@hotmail.com /

drjoaomarcosmeneses@hotmail.com

