

Carcinoma ductal invasor: comparação dos graus histológicos entre tumor primário e metástase axilar

Invasive ductal carcinoma: comparison of histological grade between primary tumor and axillary metastasis

Ranniere Gurgel Furtado de Aquino^{1,2}, Luiz Gonzaga Porto Pinheiro¹, Diane Isabelle Magno Cavalcante¹, Paulo Henrique Diógenes Vasques¹, Ayane Layne de Sousa Oliveira², Carlos Antonio Bruno da Silva²

Descritores

Carcinoma ductal de mama
Neoplasias da mama
Mastectomia
Patologia cirúrgica
Gradação de tumores

Keywords

Carcinoma, ductal, breast
Breast neoplasms
Mastectomy
Pathology, surgical
Neoplasm grading

RESUMO

Objetivo: Estabelecer o grau histológico das metástases axilares em casos de câncer de mama do tipo ductal invasor e comparar com os achados do tumor primário. **Métodos:** Estudo transversal de envolvendo 69 casos de câncer de mama do tipo ductal invasivo, oriundos do serviço de Mastologia da Maternidade Escola Assis Chateaubriand, Ceará, Brasil, com suas respectivas metástases axilares. Os tumores primários da mama e os linfonodos metastáticos foram submetidos ao processamento histológico e, em seguida, foram determinados os graus histológico (GH), tubular (GT), nuclear (GN) e índice mitótico (IM) na mama e na axila pela classificação de Scarff-Bloom-Richardson. **Resultados:** Os GH mais elevados predominaram entre os tumores primários, sendo 52,2% classificados como GH 3. Quando comparadas ao tumor primário, as metástases axilares evidenciaram uma frequência maior de GH 3 (66,7%), GT 3 (85,5%), GN 3 (58%) e GM 2 (58%). A formação tubular foi menor nas metástases axilares ($p=0,04$). **Conclusão:** Os implantes axilares apresentaram morfologia tecidual mais desorganizada formando menos túbulos quando comparados aos tumores primários da mama. Entretanto, não houve diferença significativa do GH entre o tumor primário e a metástase axilar em nossa amostra.

ABSTRACT

Objective: To establish the histological grade of the axillary metastases in invasive ductal breast cancer cases and to compare it with the findings from the primary tumor. **Methods:** Cross-sectional study involving 69 cases of invasive ductal breast cancer from the mastology service of Assis Chateaubriand Maternity School, Ceará, Brazil, and their respective axillary metastases. The breast primary tumors and metastatic lymph nodes were subjected to histological processing and the histological grade (HG), tubular grade (TG), nuclear grade (NG) and mitotic index (MI) of the breast and axilla were subsequently determined by the Scarff-Bloom-Richardson grading system. **Results:** The highest HG prevailed among the primary tumors, with 52,2% classified as HG 3. When compared to the primary tumor, the axillary metastases showed a higher frequency of HG 3 (66,7%), TG 3 (85,5%), NG 3 (58%) and MI 2 (58%). **Conclusion:** The axillary implants revealed a more disorganized tissue morphology, which formed a lower number of tubules when compared to the breast primary tumors. However, there was no significant difference in the HG between the primary tumor and axillary metastasis in this sample.

Trabalho realizado no Departamento de Patologia da Universidade Federal do Ceará (UFC) e Grupo de Educação e Estudos Oncológicos (GEEON) – Fortaleza (CE), Brasil.

¹Programa de Pós-graduação em Cirurgia da UFC – Fortaleza (CE), Brasil.

²Curso de Medicina da Universidade de Fortaleza – Fortaleza (CE), Brasil.

Endereço para correspondência: Luiz Gonzaga Porto Pinheiro – Rua Professor Costa Mendes, 1281 – Rodolfo Teófilo – CEP: 60430-140 – Fortaleza (CE), Brasil – E-mail: luizgporto@uol.com.br

Conflito de interesses: nada a declarar.

Recebido em: 19/10/2015. **Aceito em:** 06/01/2016

Introdução

O câncer de mama decorre da proliferação maligna das células epiteliais que revestem os ductos e lóbulos mamários. Trata-se de uma doença hormônio dependente, que incide de forma proporcional ao aumento da idade e acomete predominantemente mulheres na relação de 150:1 em relação aos homens. Tais neoplasias epiteliais são a causa mais comum de câncer em mulheres, exceto o câncer de pele não melanoma^{1,2}.

No intuito de padronizar a classificação morfológica do câncer de mama e de refinar a aplicabilidade clínica dos laudos anatomopatológicos, foi proposta a classificação de Scarff-Bloom-Richardson (SBR) que, posteriormente, foi modificada pelo grupo de Nottingham, na qual os tumores recebem graus histológicos 1, 2 e 3 de acordo com os achados estruturais e celulares^{3,4}.

Em 1991, seu valor prognóstico foi demonstrado pela primeira vez utilizando o grau de diferenciação do tecido tumoral por meio de uma avaliação semiquantitativa das características morfológicas, tais sejam: grau tubular (GT), que avalia o arranjo estrutural por meio da formação tubular; grau nuclear (GN), que avalia o nível de atipia celular em função do nível de pleomorfismo observado; e o grau mitótico (GM), que quantifica o número de mitoses por campo de grande aumento⁵.

Desde então, diversos estudos validaram esse método, o que o tornou um sistema de classificação para o câncer de mama recomendado mundialmente⁶⁻¹².

Os linfonodos axilares são frequentemente acometidos por metástases do câncer de mama e são muitas vezes os primeiros locais de disseminação metastática da doença¹³. O comprometimento dos linfonodos axilares é um importante fator prognóstico nesse tipo de câncer¹⁴ e a sua avaliação é de extrema importância para a instituição do manejo clínico adequado¹⁵.

É sabido que as células do tecido tumoral sofrem diversas alterações em sua biologia para adquirir a capacidade de invadirem os tecidos adjacentes e se tornarem metastáticas¹⁶. Diante disso, comparar os aspectos morfológicos de diferentes sítios, como o tumor primário da mama e a metástase axilar, pode contribuir para uma melhor compreensão desses eventos.

Por não ser frequentemente aplicada nos sítios de metástase, a classificação de SBR não está bem estabelecida nos linfonodos axilares como no tumor da mama. A proposta deste estudo foi aplicar a classificação histológica de SBR no tumor primário e na metástase axilar de 69 casos de câncer de mama invasivo do tipo ductal comparando os achados no intuito de evidenciar possíveis diferenças morfológicas.

Métodos

Tipo de estudo

Tratou-se de um estudo transversal baseado na análise histopatológica de casos de câncer de mama submetidos à cirurgia de mastectomia ou quadrantectomia com linfadenectomia axilar.

Local e período

A pesquisa foi realizada no Departamento de Patologia e Medicina Legal (DPML), pertencente à Faculdade de Medicina da Universidade Federal do Ceará (UFC), entre dezembro de 2014 e abril de 2015.

Universo e amostra

O universo foi constituído por pacientes com diagnóstico de câncer de mama do subtipo histológico ductal invasivo, que realizaram tratamento cirúrgico por mastectomia ou quadrantectomia com esvaziamento axilar, oriundos do serviço de Mastologia da Maternidade Escola Assis Chateaubriand, no período de janeiro de 2005 a dezembro de 2014, perfazendo o total de 533 casos.

Critérios de seleção

Foram selecionadas pacientes do sexo feminino, com o diagnóstico histológico confirmado de carcinoma ductal invasor com metástase axilar, independente da idade, e que não foram submetidas à quimioterapia neoadjuvante. Excluíram-se da amostra os casos que não possuíam material suficiente e em bom estado para processamento e avaliação histológica ou que não preencheram os critérios de seleção. Foram selecionados 69 casos que preencheram os critérios adotados por este estudo. Todas as análises hispatológicas foram realizadas no DPML.

Coleta de dados

Análise histopatológica

Foram analisadas no tumor primário e na metástase axilar as seguintes variáveis: grau nuclear (GN), grau tubular (GT), índice mitótico (IM) e grau histológico (GH) por meio do método de SBR, modificado por Elston e Ellis⁵. Para determinar o grau histológico da metástase axilar, optou-se por considerar o implante metastático com escores mais agressivos em cada caso em função da existência de mais de um linfonodo positivo em determinados casos.

Os cortes histológicos possuíam 5 µm de espessura e foram processados a partir do tecido tumoral emblocado em parafina, corados em hematoxilina e eosina (HE) e observados em microscopia de luz (Microscópio modelo Nikon CX40). As lâminas foram analisadas de forma randomizada e cega.

Gravidade histológica

Foi estabelecido por meio do método de SBR, modificado por Elston e Ellis⁵, no qual é considerada a soma dos escores dos graus tubular, nuclear e índice mitótico (Tabela 1).

Análise dos dados

A análise estatística foi feita por meio do software SPSS® versão 20.0, utilizando o teste de Mann-Whitney para comparação em um único tempo dos achados do tumor primário e da metástase, considerando $p < 0,05$ como significativamente estatístico.

Aspectos éticos

Este estudo foi aprovado pelo Comitê de Ética em Pesquisa da Pró-Reitoria de Pesquisa da Universidade Federal do Ceará, via Plataforma Brasil, sob o parecer de número 651.657.

Resultados

Perfil da amostra

Na amostra composta por 69 casos que preenchem os critérios de inclusão, a idade entre as pacientes variou de 33 a 85 anos (56,7 em média). Os GH mais elevados predominaram entre os tumores primários, com 52,2% classificados como GH 3. Observou-se nas metástases axilares uma frequência maior de GH 3 (66,7%), GT 3 (85,5%), GN 3 (58%) e IM 2 (58%) quando comparadas ao tumor primário (Tabela 2).

Análise estatística: tumor primário versus metástase axilar

Ao analisar a diferença dos GH entre tumor primário e metástase axilar, observou-se uma tendência estatisticamente limítrofe ($p=0,055$) das axilas apresentarem GH mais elevados (Figura 1).

Quanto à presença de formações tubulares e de glândulas mamárias, os GT foram comparados. Observou-se que os implantes axilares apresentaram uma arquitetura tecidual

Tabela 1. Escores dos graus tubular, nuclear e índice mitótico

Critérios	Escore
Grau tubular	
Formação tubular presente em:	
Mais de 75% do tumor	1
10 a 75% do tumor	2
Menos de 10% do tumor	3
Grau nuclear	
Leve atipia nuclear; núcleos pequenos regulares e uniformes	1
Moderada atipia nuclear; tamanho moderado e variabilidade	2
Intensa atipia nuclear; variabilidade marcante e presença de nucléolos	3
Índice mitótico*	
0 a 5 mitoses por campo de grande aumento	1
6 a 10 mitoses por campo de grande aumento	2
Mais de 11 mitoses por campo de grande aumento	3

*Para microscópio Nikon (diâmetro de campo de 0,44 mm e objetiva de 40x)

mais desorganizada ($p=0,04$) por formarem menos túbulos do que os tumores primários da mama (Figura 2).

Com relação ao nível de pleomorfismo celular, atipias e proliferação celular, comparou-se entre tumor primário e axila os GN (Figura 3) e IM (Figura 4), porém sem diferença estatisticamente significativa.

Tabela 2. Frequência das variáveis estudadas na mama e na axila

	Tumor primário (mama)		Metástase linfonodal (axila)	
	n	%	n	%
Grau histológico				
1	6	8,7	1	1,4
2	27	39,1	22	31,9
3	36	52,2	46	66,7
Grau tubular				
1	4	5,8	–	–
2	15	21,7	10	14,5
3	50	72,5	59	85,5
Grau nuclear				
1	5	7,2	3	4,3
2	29	42,0	26	37,7
3	35	50,7	40	58,0
Índice mitótico				
1	15	21,7	7	10,1
2	27	39,1	40	58,0
3	27	39,1	22	31,9

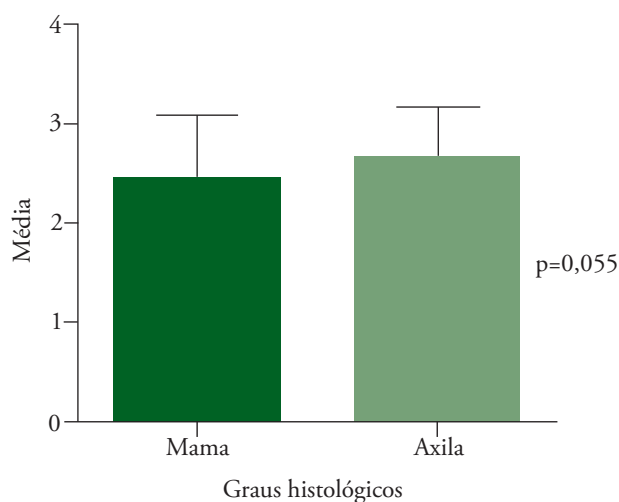
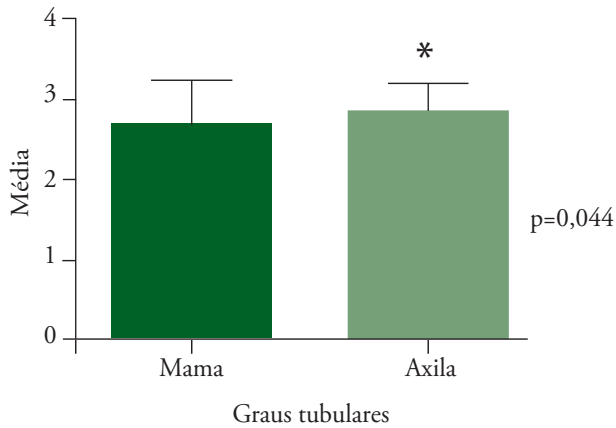


Figura 1. Análise não pareada dos graus histológicos do tumor primário e da metástase axilar



*Graus tubulares significativamente mais elevados nas metástases axilares

Figura 2. Análise não pareada dos graus tubulares do tumor primário e da metástase axilar

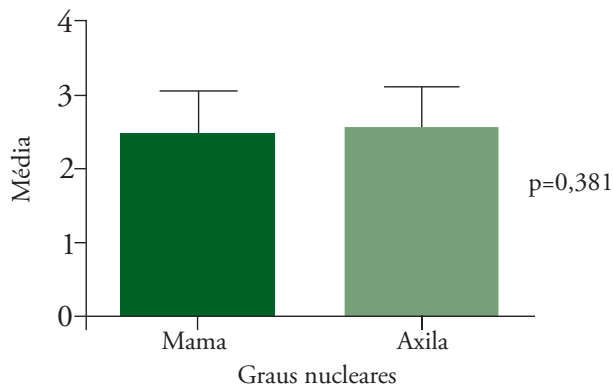


Figura 3. Análise não pareada dos graus nucleares do tumor primário e da metástase axilar

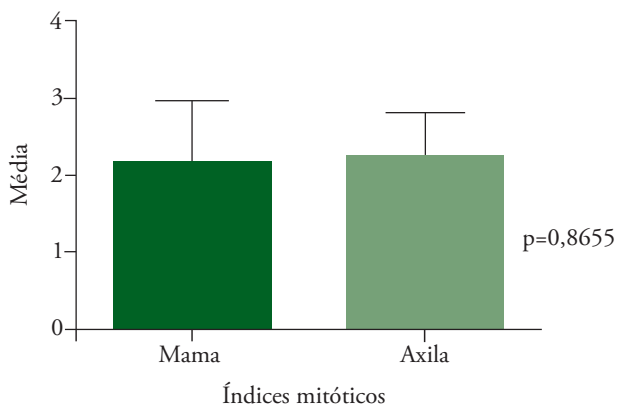


Figura 4. Análise não pareada dos índices mitóticos do tumor primário e da metástase axilar

Discussão

O interesse em analisar as características histopatológicas da metástase axilar surgiu do fato de que a classificação de SBR no linfonodo não é feita de rotina e não possui aplicabilidade clínica bem estabelecida.

Van der Linden et al.¹⁷ objetivaram verificar a diferença das características morfológicas entre tumor primário e metástase axilar. Apesar de não utilizarem a classificação de SBR, e sim recursos de morfometria, os autores demonstraram uma alta correlação entre as características histológicas do tumor primário e da metástase. Fato também observado em nosso estudo por não haver diferença significativa entre os graus histológicos em nossa amostra. Os mesmos autores também observaram que as metástases axilares apresentaram maior pleomorfismo nuclear, fato não evidenciado em nosso estudo por meio da variável GN, que também não mostrou diferença significativa.

Nossos dados também estão de acordo com os evidenciados no estudo de Simpson et al.¹⁸ que, avaliando um total de 227 pacientes e utilizando a classificação de SBR, mostrou semelhança entre o carcinoma primário e a metástase axilar em 78% dos casos tanto para o GH quanto para o IM isoladamente.

Apesar de não termos observado diferença entre os GH do tumor primário e da axila, o aumento isolado do GT nas metástases axilares denota uma arquitetura tecidual mais desorganizada nos linfonodos estudados. Acreditamos que esse resultado se justifique pelo alto grau de indiferenciação da amostra já confirmado pela predominância de tumores GH3. Acreditamos que existam mecanismos biológicos não abordados neste estudo que sejam responsáveis por essa menor formação de túbulos nas metástases axilares, pois abordamos apenas as características morfológicas do tumor. Alterações na expressão gênica de proteínas responsáveis pela organização e adesão tecidual, como a E-caderina, sabidamente têm relação com o GH dos tumores de mama^{19,20} podendo, portanto, estar associada a uma arquitetura tumoral mais indiferenciada e ser uma justificativa de nível molecular para a menor formação tubular que evidenciamos.

Entendemos que, por serem clones de uma mesma célula tumoral, o tecido metastático e o tumor primário possuem características teciduais semelhantes de modo geral. Entretanto, este estudo mostrou que, já ao nível de organização tecidual pode haver diferença de comportamento entre a metástase e a mama. Acreditamos que essas diferenças possam existir também entre os marcadores tumorais atualmente utilizados para fim de prognóstico, e por isso reforçamos a importância dessa investigação para que possamos compreender melhor o comportamento da doença de forma individualizada e conferir mais especificidade ao prognóstico e à abordagem terapêutica desses pacientes.

Dada a escassez de estudos comparando o tumor primário com a metástase axilar sob os aspectos histopatológicos essencialmente, não foi encontrada em nossa revisão uma metodologia bem definida para analisar as variáveis que compõem o GH segundo a classificação de SBR na metástase axilar.

É importante ressaltar que, ao comparar os GH do tumor primário e da metástase axilar, não consideramos os casos submetidos à quimioterapia neoadjuvante devido a possíveis alterações teciduais que esse tratamento pode causar. Em função do exposto, optou-se por excluir os casos pós-quimioterapia neoadjuvante deste estudo.

Conclusão

Os implantes axilares apresentaram morfologia tecidual mais desorganizada formando menos túbulos quando comparados aos tumores primários da mama. Entretanto, não houve diferença significativa do GH entre o tumor primário e a metástase axilar em nossa amostra.

Agradecimentos

À Coordenação de Aperfeiçoamento de Pessoal de Nível Superior (CAPES), pelo apoio financeiro. Ao Departamento de Patologia de Medicina Legal (DPML) da Faculdade de Medicina da Universidade Federal do Ceará (UFC), pelo acesso aos dados.

Referências

- Ban KA, Godellas CV. Epidemiology of breast cancer. *Surg Oncol Clin N Am*. 2014;23(3):409-22.
- Rodríguez Cuevas SA, Capurso García M. Epidemiology of breast cancer. *Ginecol Obstet Mex*. 2006;74(11):585-93.
- Elston CW, Ellis IO, Pinder SE. Pathological prognostic factors in breast cancer. *Crit Rev Oncol Hematol*. 1999;31(3):209-23.
- Fitzgibbons PL, Page DL, Weaver D, Thor AD, Allred DC, Clark GM, et al. Prognostic factors in breast cancer. College of American Pathologists Consensus Statement 1999. *Arch Pathol Lab Med*. 2000;124(7):966-78.
- Elston CW, Ellis IO. Pathological prognostic factors in breast cancer. I. The value of histological grade in breast cancer: experience from a large study with long-term follow-up. *Histopathology*. 1991;19(5):403-10.
- Anderson TJ, Alexander FE, Lamb J, Smith A, Forrest AP. Pathology characteristics that optimize outcome prediction of a breast screening trial. *Br J Cancer*. 2000;83(4):487-92.
- Blamey RW, Hornmark-Stenstam B, Ball G, Blichert-Toft M, Cataliotti L, Fourquet A, et al. ONCOPOOL: a European database for 16,944 cases of breast cancer. *Eur J Cancer*. 2010;46(1):56-71.
- Frkovic-Grazio S, Bracko M. Long term prognostic value of Nottingham histological grade and its components in early (pT1N0M0) breast carcinoma. *J Clin Pathol*. 2002;55(2):88-92.
- Lundin J, Lundin M, Holli K, Kataja V, Elomaa L, Pylkkänen L, et al. Omission of histologic grading from clinical decision making may result in overuse of adjuvant therapies in breast cancer: results from a nationwide study. *J Clin Oncol*. 2001;19(1):28-36.
- Mirza AN, Mirza NQ, Vlastos G, Singletary SE. Prognostic factors in node-negative breast cancer: a review of studies with sample size more than 200 and follow-up more than 5 years. *Ann Surg*. 2002;235(1):10-26.
- Rakha EA, El-Sayed ME, Lee AH, Elston CW, Grainge MJ, Hodi Z, et al. Prognostic significance of Nottingham histologic grade in invasive breast carcinoma. *J Clin Oncol*. 2008;26(19):3153-8.
- Warwick J, Tabàr L, Vitak B, Duffy SW. Time-dependent effects on survival in breast carcinoma: results of 20 years of follow-up from the Swedish Two-County Study. *Cancer*. 2004;100(7):1331-6.
- Leong SP. Paradigm shift of staging and treatment for early breast cancer in the sentinel lymph node era. *Breast J*. 2006;12(5 Suppl 2):S128-33.
- Goldhirsch A, Glick JH, Gelber RD, Coates AS, Senn HJ. Meeting highlights: International Consensus Panel on the Treatment of Primary Breast Cancer. Seventh International Conference on Adjuvant Therapy of Primary Breast Cancer. *J Clin Oncol*. 2001;19(18):3817-27.
- Purposes and principles of staging. *J Am Assoc Med Transcr*. 1992;11(5):33-40.
- Thiery JP. Epithelial-mesenchymal transitions in tumour progression. *Nat Rev Cancer*. 2002;2(6):442-54.
- Van der Linden HC, Baak JP, Smeulders AW, Lindeman J, Meyer CJ. Morphometry of breast cancer. I. Comparison of the primary tumours and the axillary lymph node metastases. *Pathol Res Pract*. 1986;181(2):236-42.
- Simpson JF, Gray R, Dressler LG, Cobau CD, Falkson CI, Gilchrist KW, et al. Prognostic value of histologic grade and proliferative activity in axillary node-positive breast cancer: results from the Eastern Cooperative Oncology Group Companion Study, EST 4189. *J Clin Oncol*. 2000;18(10):2059-69.
- Nurismah MI, Noriah O, Suryati MY, Sharifah NA. E-cadherin expression correlates with histologic type but not tumour grade in invasive breast cancer. *Asian Pac J Cancer Prev*. 2008;9(4):699-702.
- Gamallo C, Palacios J, Suarez A, Pizarro A, Navarro P, Quintanilla M, et al. Correlation of E-cadherin expression with differentiation grade and histological type in breast carcinoma. *Am J Pathol*. 1993;142(4):987-93.