



UNIVERSIDADE FEDERAL DO CEARÁ

CAMPUS SOBRAL

CURSO DE ODONTOLOGIA

ANDRESA PEREIRA SANTIAGO

THAÍS DA PONTE VASCONCELOS

EMPREGO DO ENDOGUIDE NO ACESSO DE UM CANINO SUPERIOR

CALCIFICADO: RELATO DE CASO

SOBRAL - CE

2025

ANDRESA PEREIRA SANTIAGO
THAÍS DA PONTE VASCONCELOS

EMPREGO DO ENDOGUIDE NO ACESSO DE UM CANINO SUPERIOR
CALCIFICADO: RELATO DE CASO

Trabalho de Conclusão de Curso apresentado
ao Curso de Odontologia, do Campus de
Sobral, como requisito parcial para a obtenção
do título de Bacharel em Odontologia

Orientador: Dr. Bruno Carvalho de
Vasconcelos.

SOBRAL - CE

2025

Dados Internacionais de Catalogação na Publicação
Universidade Federal do Ceará
Sistema de Bibliotecas
Gerada automaticamente pelo módulo Catalog, mediante os dados fornecidos pelo(a) autor(a)

S226e Santiago, Andresa Pereira.
Emprego do Endoguide no acesso de um canino superior calcificado : Relato de caso / Andresa Pereira
Santiago. – 2025.
39 f. : il. color.

Trabalho de Conclusão de Curso (graduação) – Universidade Federal do Ceará, Campus de Sobral,
Curso de Odontologia, Sobral, 2025.
Orientação: Prof. Dr. Bruno Carvalho de Vasconcelos.

1. Endodontia. 2. calcificações da polpa dentária. 3. guia endodôntico. I. Título.

CDD 617.6

Dados Internacionais de Catalogação na Publicação
Universidade Federal do Ceará
Sistema de Bibliotecas
Gerada automaticamente pelo módulo Catalog, mediante os dados fornecidos pelo(a) autor(a)

V451e Vasconcelos, Thaís da Ponte.
Emprego do Endoguide no acesso de um canino superior calcificado : Relato de caso / Thaís da Ponte Vasconcelos. – 2025.
39 f. : il. color.

Trabalho de Conclusão de Curso (graduação) – Universidade Federal do Ceará, Campus de Sobral, Curso de Odontologia, Sobral, 2025.
Orientação: Prof. Dr. Bruno Carvalho de Vasconcelos.

1. Endodontia. 2. calcificações da polpa dentária. 3. guia endodôntico. I. Título.

CDD 617.6

ANDRESA PEREIRA SANTIAGO
THAÍS DA PONTE VASCONCELOS

EMPREGO DO ENDOGUIDE NO ACESSO DE UM CANINO SUPERIOR
CALCIFICADO: RELATO DE CASO

Trabalho de Conclusão de Curso
apresentado ao Curso de Odontologia, do
Campus de Sobral, como requisito parcial
para a obtenção do título de Bacharel em
Odontologia

Aprovado em 19/02/2025

BANCA EXAMINADORA

Prof. Dr. Bruno Carvalho de Vasconcelos
Universidade Federal do Ceará – Campus Sobral

Prof^ª. Dra. Alrieta Henrique Teixeira
Universidade Federal do Ceará– Campus Sobral

Prof^ª. Dra. Tamara de Abreu Sousa
Centro Universitário UNINTA

Dedicamos a Deus e à Nossa Senhora por nos confiarem esse grande desafio. Às nossas famílias pelo apoio nesta caminhada.

AGRADECIMENTOS

Primeiramente, elevamos nossos agradecimentos a Deus, que nos permitiu trilhar este caminho, repleto de desafios, obstáculos e conquistas. Agradecemos por Sua força, que nos amparou em meio às dificuldades.

Expressamos nossa profunda gratidão aos nossos pais, alicerce e porto seguro em todas as circunstâncias. Seu apoio e amor incondicionais foram abrigo e luz em momentos desafiadores, tornando a jornada mais suave e menos árdua. Agradecemos por seu incentivo constante e por nos darem suporte nos momentos mais difíceis.

Aos nossos queridos companheiros, manifestamos nosso profundo apreço pelo amor e compreensão demonstrados durante os momentos em que estivemos ausentes. Sentimo-nos gratas por tê-los ao nosso lado, compartilhando cada passo deste caminho.

Aos familiares, o tempo compartilhado, as alegrias e conquistas que marcam nossa história. Agradecemos por cada momento.

Aos nossos amigos mais próximos, agradecemos pela compreensão e suporte nos momentos mais desafiadores. Sua amizade foi um farol em meio à escuridão.

Expressamos ainda nossa profunda gratidão ao Professor Bruno Carvalho de Vasconcelos, que, com gentileza, aceitou nosso convite para orientar este trabalho. Sua orientação foi fundamental para o nosso aprendizado e para a qualidade final do projeto. Agradecemos também por sua amizade e apoio, que foram um diferencial em nossa jornada.

“Eu pedi flores pra Deus e Ele me deu chuva.
Eu entendi Senhor, sem chuva as flores não
crescem.” (SANTA TERESINHA DO
MENINO JESUS).

RESUMO

A Endodontia guiada é uma abordagem recente que emprega um guia impresso em 3D para direcionar a remoção de tecido duro durante o acesso cavitário em dentes com câmaras pulpares calcificadas. Neste sentido, o presente relato tem como objetivo descrever o tratamento endodôntico de um dente que apresentava extensa calcificação na câmara pulpar. Paciente do sexo feminino, 36 anos, normosistêmica, compareceu à Clínica Odontológica da UFC - *Campus Sobral* para avaliação de rotina. Após a anamnese, exames clínicos e radiográficos, constatou-se a necessidade da realização do tratamento endodôntico do dente 13 que se apresentava necrosado e com rarefação periapical. No mesmo exame radiográfico identificou-se que o referido dente apresentava calcificação pulpar que se estendia até o terço médio radicular. Como exame complementar solicitou-se uma tomografia computadorizada de feixe cônico para orientação da confecção de um guia. Com este e com o auxílio de broca específica acionada em baixa rotação realizou-se o acesso ao canal radicular. Foi então realizada a odontometria e a instrumentação do conduto com instrumentos do sistema Reciproc (R25 e R40); em seguida, foi feita a aplicação da pasta de hidróxido de cálcio que permaneceu por 21 dias. A obturação do canal radicular foi realizada com cimento endodôntico Hydro Sealer e guta-percha pela técnica híbrida de Tagger modificada. Em função do descrito pode-se concluir que o Endoguide se mostrou uma ferramenta eficiente e de fácil emprego, agindo como facilitador durante o tratamento endodôntico do caso relatado, minimizando os riscos de acidentes e aumentando a previsibilidade do procedimento.

Palavras-chave: Endodontia; calcificações da polpa dentária; guia endodôntico; tratamento do canal radicular.

ABSTRACT

Guided Endodontics is a recent approach that uses a 3D-printed guide to direct the removal of hard tissue during access cavity preparation in teeth with calcified pulp chambers. In this context, the present report aims to describe the endodontic treatment of a tooth with extensive pulp chamber calcification. The patient, a 36-year-old female, in general good health, visited the Dental Clinic at UFC - Sobral Campus for evaluation. After medical history review, clinical, and radiographic exams, it was determined that endodontic treatment was necessary for tooth 13, which was necrotic with periapical rarefaction. The radiographic exam also revealed pulp calcification extending into the middle third of the root. A cone-beam computed tomography (CBCT) scan was requested as a complementary exam, which guided the fabrication of the guide. Using this guide and a low-speed specific drill, the root canal was accessed without significant difficulties. Root canal measurement and instrumentation were performed with Reciproc system instruments (R25 and R40); thereafter, calcium hydroxide paste was applied and left for 21 days. The root canal obturation was performed with Hydro Sealer endodontic cement and gutta-percha using the modified Tagger's hybrid technique. Based on the description, it can be concluded that the Endoguide proved to be an efficient and easy-to-use tool, acting as a facilitator during the endodontic treatment of the reported case, minimizing the risks of accidents and increasing the predictability of the procedure.

Keywords: Endodontics; dental pulp calcifications.; endodontic guide; root canal treatment.

LISTA DE ABREVIATURAS E SIGLAS

3D	Tridimensional
CHX	Clorexidina
CRD	Comprimento real do dente
CT	Comprimento de trabalho
DICOM	Comunicação de Imagens Digitais em Medicina
EDTA	Ácido etilenodiamino tetracético
FM	Fino Médio
ml	Mililitro
mm	Milímetro
NaOCl	Hipoclorito de Sódio
OCP	Obliteração da câmara pulpar
R25	Reciproc 25
R40	Reciproc 40
SCR	Sistema de Canais Radiculares
STL	Estereolitografia
TCFC	Tomografia Computadorizada de Feixe Cônico
UFC	Universidade Federal do Ceará

SUMÁRIO

1.	INTRODUÇÃO GERAL.....	19
2.	CAPÍTULO.....	22
2.1	Capítulo 1	23
	<i>Emprego do Endoguide no Acesso de um Canino Superior Calcificado: Relato de Caso.....</i>	<i>23</i>
3.	CONSIDERAÇÕES FINAIS	38
	REFERÊNCIAS	39
	ANEXO A - DIRETRIZES PARA PUBLICAÇÃO DE DOCUMENTOS NO DENTAL PRESS ENDODONTICS	42

1. INTRODUÇÃO GERAL

A terapia de canal radicular, também conhecida como tratamento endodôntico, é um procedimento que tem por objetivo tratar alterações da polpa e da raiz. O processo de terapia de canal radicular, ou seja, preparação mecânica e limpeza química para remover a maior parte de material do sistema de canais radiculares (SCR) (SCHILDER, 1974; GUIMARÃES; QUEIROZ, 2020), seguido de obturação do mesmo e selamento da coroa (RICUCCI; SIQUEIRA JR., 2011).

O conhecimento da anatomia interna é fundamental, uma vez que nos direcionará o formato do acesso. Juntamente ao exame clínico e imagiológico, que nos fornecem detalhes como a inclinação do dente no arco dental, volume da câmara pulpar, ocorrência de calcificações internas, número de raízes e canais, imagens sugestivas de lesões perirradiculares e outras estruturas anatômicas (NAIR; NAIR, 2007; RICUCCI; SIQUEIRA, 2008; GUIMARÃES *et al.*, 2014).

Na clínica endodôntica, não apenas a visualização e o conhecimento da anatomia são importantes, mas também é fundamental relacionar isso aos diferentes protocolos para o tratamento endodôntico (DOWKER *et al.*, 1997; SWAIN; XUE, 2009), pois, as características morfológicas do SCR dão suporte às decisões durante o planejamento e a execução dos procedimentos clínicos (VILLAS-BÔAS *et al.*, 2011).

Os caninos constituem o grupo de dentes com raízes mais longas da arcada dentária humana. Sua raiz é cônica e robusta, com tendência a curvatura distal. A forma de contorno externo do acesso à câmara pulpar é oval ou em formato de chama. O ombro palatino está presente e deve ser removido para permitir adequado acesso e preparo biomecânico do canal em toda sua extensão. Normalmente apresenta apenas um canal radicular refletindo a anatomia externa, porém, há relatos na literatura da presença do segundo canal (CALIŞKAN *et al.*, 1995; UCHIYAMA *et al.*, 2011). O forame apical encontra-se lateralmente na raiz na maioria dos casos (VERTUCCI, 1984), sendo o diâmetro médio (em mm) do canal a 1,0 mm do forame apical de 0,31 mm no sentido vestibulo-lingual e de 0,29 mm no sentido mesio-distal (WU *et al.*, 2000).

O conhecimento da anatomia da cavidade pulpar oferece a oportunidade de determinar alguns dos fatores que podem complicar o preparo da cavidade de acesso aos canais radiculares. A presença de nódulos na câmara pulpar ou calcificações, podem dificultar o

preparo da cavidade de acesso e induzir acidentes operatórios (ESTRELA *et al.*, 2008; ESTRELA *et al.*, 2014).

A calcificação do canal radicular é caracterizada pela deposição de tecido calcificado ao longo das paredes do canal (FONSECA TAVARES *et al.*, 2018). Como resultado, a câmara pulpar e o espaço do canal radicular podem se tornar parcial ou completamente obliterados, resultando em uma câmara pulpar recuada, canal radicular estreito e até mesmo bloqueio apical, o que aumenta o risco de erros de procedimento durante a preparação do canal radicular (ROANE *et al.*, 1985; CHANIOTIS; ORDINOLA-ZAPATA, 2022).

A calcificação do canal radicular é determinada principalmente com base em exames imaginológicos, em conjunto com a preparação do canal radicular. Tanto as alterações relacionadas à idade quanto as doenças endodônticas/periodontais podem causar calcificação fisiológica ou patológica no SCR (HUANG; ZHOU, 2006).

O acesso coronário representa a etapa operatória mais desafiadora em um dente calcificado, dificultando a manutenção da correta direção de trepanação quando ela se estende principalmente aos terços médio e apical. Mesmo para endodontistas experientes, pode resultar em desvios ou perfurações, aumentando as chances de insucesso (LOUREIRO *et al.*, 2021). Nesse sentido, o uso da técnica guiada proporciona maior segurança e previsibilidade, menor volume de tecido dental removido e menor tempo clínico com o paciente (NAIR; NAIR, 2007; CONNERT *et al.*, 2017; LOUREIRO *et al.*, 2020).

A Endodontia guiada, uma abordagem relativamente recente, tem sido indicada para melhor manejo de dentes com obliterações parciais ou totais do canal (KRSTL *et al.*, 2016). Esta técnica utiliza um software, tomografia computadorizada de feixe cônico (TCFC) e imagens de escaneamento 3D para produzir um guia cirúrgico que direciona a broca durante o preparo da cavidade de acesso (CONNERT *et al.*, 2019).

O Fluxo Digital se inicia com a aquisição de arquivos DICOM (Comunicação de Imagens Digitais em Medicina) e STL (Estereolitografia). O arquivo DICOM será obtido mediante solicitação do exame de TCFC e o arquivo STL por meio do escaneamento intraoral da arcada do paciente. Após a aquisição dos arquivos DICOM e STL, o planejamento da guia endodôntica é realizado por Centros de Planejamento Digital ou por profissionais treinados, utilizando softwares específicos para guias de planejamento cirúrgico (DECURCIO *et al.*, 2021).

As dimensões de comprimento e diâmetro de desgaste, a direção e a região a ser

desgastada pela broca devem ser cuidadosamente planejadas. Uma vez definidos, é essencial estimar a espessura do tecido dentário após a realização do procedimento guiado. Os planos não devem projetar desgaste a uma distância inferior a 1,0 mm da superfície radicular em contato com o ligamento periodontal para evitar acidentes de perfuração (DECURCIO *et al.*, 2021).

Os desvios são minimizados por um planejamento rigoroso, quanto mais adaptada for à superfície oclusal dos dentes, maior será a estabilidade da guia e menor será o risco de desvio durante o procedimento de desgaste. Para garantir esse fato, as janelas de inspeção estão planejadas em diferentes partes do guia para verificar a adaptação na fase operativa (DECURCIO *et al.*, 2021).

Além dos aspectos já comentados, esta técnica pode ser uma ferramenta valiosa para a intervenção endodôntica, reduzindo o tempo de cadeira e o risco de dano iatrogênico à estrutura dentária (ALI; ARSLAN, 2019), devido à previsibilidade da técnica. Outro aspecto valioso é que a curva de aprendizado para realizar essa técnica é pequena, permitindo que profissionais menos experientes a realizem (CASADEI *et al.*, 2020). Entretanto, a Endodontia Guiada também apresenta desvantagens, como o maior tempo para a realização da técnica e o custo adicional devido a aquisição de TCFC, digitalização intraoral, planejamento virtual e impressão de modelos, além do acréscimo na dose de radiação (RIBEIRO, 2020).

A utilização da técnica em canais curvos apresenta limitações, pois é necessário um acesso retilíneo, por isso a sua maior indicação é para dentes com raízes retas. Todavia, para acessar raízes curvas na porção apical, é imprescindível um planejamento bem detalhado de forma que o resultado seja alcançado sem o risco de provocar iatrogenias. Outra questão é que o Endoguide em regiões posteriores possui uma instalação mais complexa, pois a relação inter-oclusal apresenta-se reduzida, prejudicando a realização do acesso (COELHO, 2019).

Entendendo a importância desta nova tecnologia no cenário atual da terapia endodôntica, caracterizando-se como um importante recurso tecnológico para a manutenção do elemento dental, faz-se necessário discutir sobre a técnica de endodontia guiada (Endoguide) abordando aspectos relacionados à sua aplicabilidade, vantagens, limitações e etapas operatórias que possibilitam a reprodutibilidade da técnica.

2. CAPÍTULO

Este Trabalho de Conclusão de Curso (TCC) encontra-se sob o formato de artigo científico, seguindo as normas da revista “Dental Press Endodontics”. Trata-se de um relato de caso clínico realizado de uma paciente que procurou atendimento na Clínica de Odontologia da UFC - *campus* Sobral, no intuito de realizar o tratamento de um canino com canal calcificado. Por se tratar de pesquisa envolvendo seres humanos, ou partes deles, o Projeto de Pesquisa que originou este trabalho foi submetido à apreciação do Comitê de Ética em Pesquisa da Universidade Vale do Acaraú. Assim sendo, este Trabalho de Conclusão de Curso é composta de um capítulo contendo um artigo submetido para publicação em revista científica, conforme descrito a seguir:

“Emprego do Endoguide no acesso de um canino superior calcificado: Relato de caso”, com título sugerido em inglês: ***“Use of Endoguide in Accessing a Calcified Maxillary Canine: A Case Report”***.

Emprego do Endoguide no Acesso de um Canino Superior Calcificado: Relato de Caso

RESUMO

A Endodontia guiada é uma abordagem recente que emprega um guia impresso em 3D para direcionar a remoção de tecido duro durante o acesso cavitário em dentes com câmaras pulpare calcificadas. Neste sentido, o presente relato tem como objetivo descrever o tratamento endodôntico de um dente que apresentava extensa calcificação na câmara pulpar. Paciente do sexo feminino, 36 anos, normossistêmica, compareceu à Clínica Odontológica da UFC - *Campus Sobral* para avaliação. Após a anamnese, exames clínicos e radiográficos, constatou-se a necessidade da realização do tratamento endodôntico do dente 13 que se apresentava necrosado e com rarefação periapical. No mesmo exame radiográfico identificou-se que o referido dente apresentava calcificação pulpar que se estendia até o terço médio radicular. Como exame complementar solicitou-se uma tomografia computadorizada de feixe cônico que orientou a confecção do guia. Com o guia e o auxílio de broca específica acionada em baixa rotação, realizou-se o acesso ao canal radicular sem maiores dificuldades. Foi então realizada a odontometria e a instrumentação do conduto com instrumentos do sistema Reciproc (R25 e R40); em seguida, foi feita a aplicação da pasta de hidróxido de cálcio que permaneceu por 21 dias. A obturação do canal radicular foi realizada com cimento endodôntico Hydro Sealer e guta-percha pela técnica híbrida de Tagger modificada. Em função do descrito, pode-se concluir que o Endoguide se mostrou uma ferramenta eficiente e de fácil emprego, como facilitador durante o tratamento endodôntico do caso relatado, minimizando os acidentes e aumentando a previsibilidade de bons prognostico.

Palavras-chave: Endodontia; calcificações da polpa dentária; guia endodôntico.

Use of Endoguide in Accessing a Calcified Maxillary Canine: A Case Report

ABSTRACT

Guided Endodontics is a recent approach that uses a 3D-printed guide to direct the removal of hard tissue during access cavity preparation in teeth with calcified pulp chambers. In this context, the present report aims to describe the endodontic treatment of a tooth with extensive pulp chamber calcification. The patient, a 36-year-old female, in general good health, visited the Dental Clinic at UFC - Sobral *Campus* for evaluation. After medical history review, clinical, and radiographic exams, it was determined that endodontic treatment was necessary for tooth 13, which was necrotic with periapical rarefaction. The radiographic exam also revealed pulp calcification extending into the middle third of the root. A cone-beam computed tomography (CBCT) scan was requested as a complementary exam, which guided the fabrication of the guide. Using this guide and a low-speed specific drill, the root canal was accessed without significant difficulties. Root canal measurement and instrumentation were performed with Reciproc system instruments (R25 and R40); thereafter, calcium hydroxide paste was applied and left for 21 days. The root canal obturation was performed with Hydro Sealer endodontic cement and gutta-percha using the modified Tagger's hybrid technique. Based on the description, it can be concluded that the Endoguide proved to be an efficient and easy-to-use tool, facilitating the endodontic treatment of the reported case, minimizing accidents, and increasing predictability.

Keywords: Endodontics; dental pulp calcifications.; endodontic guide.

INTRODUÇÃO

O acesso coronário é a etapa do tratamento endodôntico que visa a remoção do teto da câmara pulpar com o objetivo de permitir a passagem livre e direta dos instrumentos ao canal radicular¹. Tal objetivo permitirá a limpeza, modelagem e posterior obturação do sistema de canais radiculares (SCR), buscando ainda evitar remoção excessiva de estrutura dentária sadia². Neste sentido, dentes com obliteração da câmara pulpar (OCP) podem representar um desafio, principalmente pelas dificuldades em localizá-los e negociá-los até o comprimento total de trabalho, tornando a previsibilidade do tratamento incerta³⁻⁵.

Os esforços para realizar o tratamento endodôntico em dentes com acesso obstruído devido a depósitos calcificados frequentemente encontram desafios⁶. Sua origem pode estar vinculada a diversos fatores, tais como: consequência de traumatismo dentário após tratamento ortodôntico, em resposta a lesões pulpares como cárie ou materiais restauradores, ou mesmo em pacientes idosos⁷. Nesses casos, quando há associação da calcificação com patologias periapicais, torna-se necessário o tratamento endodôntico⁷⁻¹⁰. Diante de dentes onde há associação de calcificações e patologias periapicais, a tomografia computadorizada de feixe cônico (TCFC) com pequeno voxel pode oferecer informações suplementares, auxiliando os clínicos na delimitação das calcificações e na localização precisa dos canais. A TCFC demonstra sensibilidade superior em comparação à radiografia periapical convencional¹¹⁻¹³.

O surgimento dos protocolos de acesso endodôntico guiado (Endoguide), em 2005, está justamente relacionado a ocorrência de canais com OCP ou calcificados^{8,9,14}. A obliteração do canal radicular pode, além de atingir a câmara pulpar, comprometer “apenas” o terço cervical da raiz ou estender-se até os terços médio e/ou apical. Nesse sentido, o uso da técnica guiada proporciona maior segurança e previsibilidade, menor volume de tecido dental removido e menor tempo clínico de atendimento¹⁵.

Considerando os desafios técnicos do acesso de um dente com OCP e da possibilidade terapêutica do emprego do Endoguide, o objetivo deste trabalho é relatar um caso clínico que ilustra a utilização da técnica de endodontia guiada no tratamento de um dente com calcificação pulpar que se estendia até o terço médio da raiz. Ainda, apresentar os benefícios e desafios da utilização do guia 3D no tratamento endodôntico de dentes com calcificações.

RELATO DE CASO

Paciente do sexo feminino, normosistêmico, 36 anos de idade, compareceu à clínicaodontológica da Universidade Federal do Ceará – *Campus Sobral*, para avaliação odontológica. Durante o exame clínico observaram-se facetas em resina nos elementos 11, 12, 21 e 22; nestes, áreas de inflamação gengival eram perceptíveis. Diante do achado, exames radiográficos periapicais dos elementos citados foram realizados, oportunidade na qual foi percebido a presença de uma lesão periapical e calcificação pulpar no dente 13 (Figura 1).

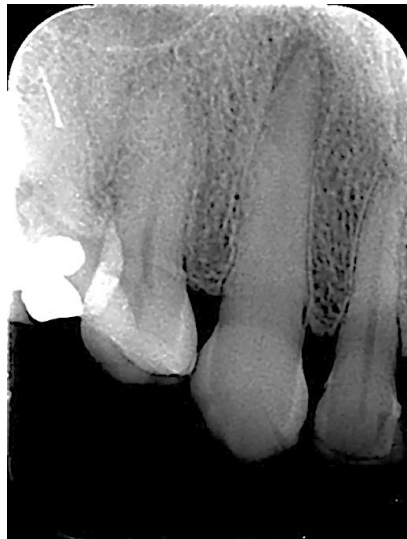

Figura 1 - Radiografia periapical do elemento 23.

Realizaram-se ainda testes de sensibilidade pulpar ao estímulo frio e de percussão horizontal, com resposta negativa, sugerindo uma necrose pulpar; ao teste de percussão vertical foi relatada resposta positiva, sugerindo, em associação à imagem radiográfica, um quadro de periodontite apical crônica. Quando questionada, a paciente relatou nunca ter apresentado sintomatologia dolorosa relacionada a esse elemento. Diante do observado, foi solicitada realização de TCFC de pequeno voxel para melhor delimitar a extensão da calcificação e auxiliar no planejamento.

De posse do exame tomográfico, foi possível confirmar a presença de calcificação da câmara pulpar no canal radicular do dente 13 que se estendia apicalmente até o terço médio radicular confirmar a presença de perda óssea apical compatível com uma periodontite apical crônica. (Figura 2).

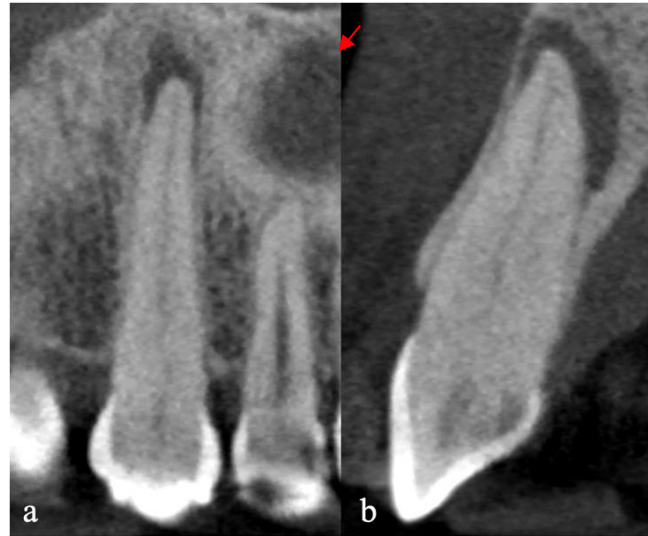

Figura 2 - Tomografia computadorizada de feixe cônico, mostrando detalhes das imagens do terço cervical, terço médio e terço apical; visão frontal (a) e sagital (b).

Tendo em vista a dificuldade de alcançar o canal radicular por métodos convencionais, foi proposta a confecção de um guia, por meio de um planejamento virtual, para a realização do acesso ao canal radicular. Após a concordância da paciente, ela foi encaminhada para realizar um escaneamento intraoral, necessário para confecção do Endoguide. De posse do escaneamento e da TCFC foi realizado o planejamento da guia cirúrgica personalizada (EXON, Fortaleza, CE, Brasil) fabricado em uma impressora 3D (Figura 3a/b).

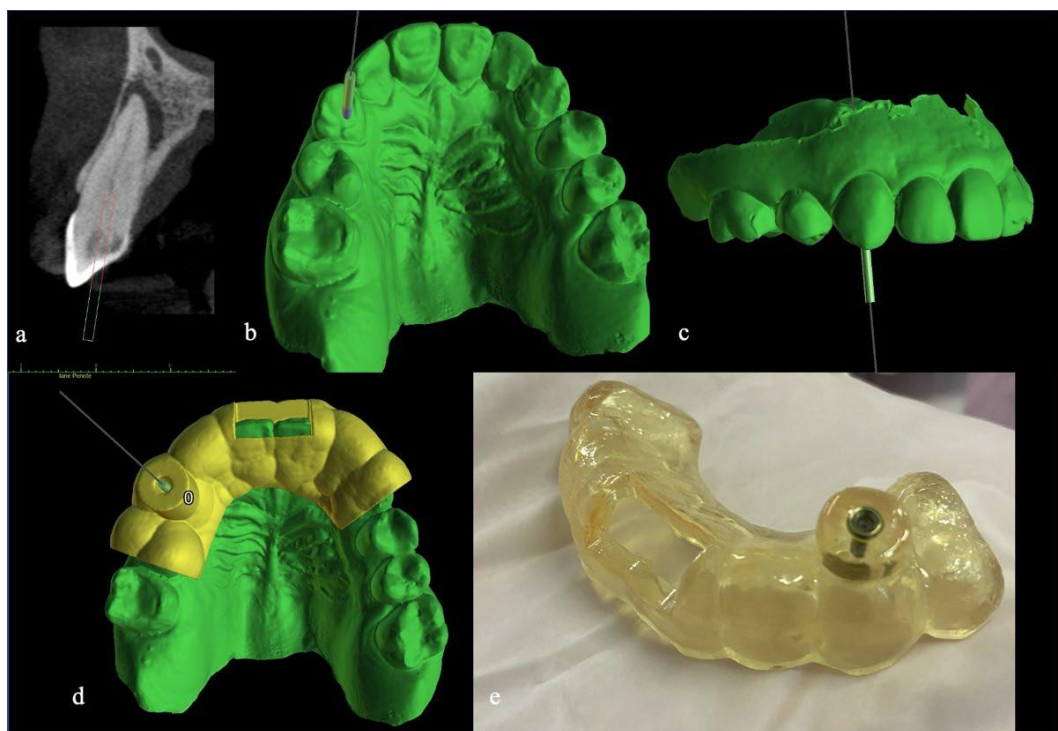


Figura 3 – Planejamento virtual (a-d); guia cirúrgica personalizada preparada (e).

Na sessão de atendimento, o guia foi descontaminado com CHX (digluconato de clorexidina) a 2% (Maquira, Maringá/PR, Brasil) e adaptado à arcada superior da paciente (Figura 4a/b). A “janela” existente na guia permitiu que fosse verificada seu correto posicionamento (Figura 4b).

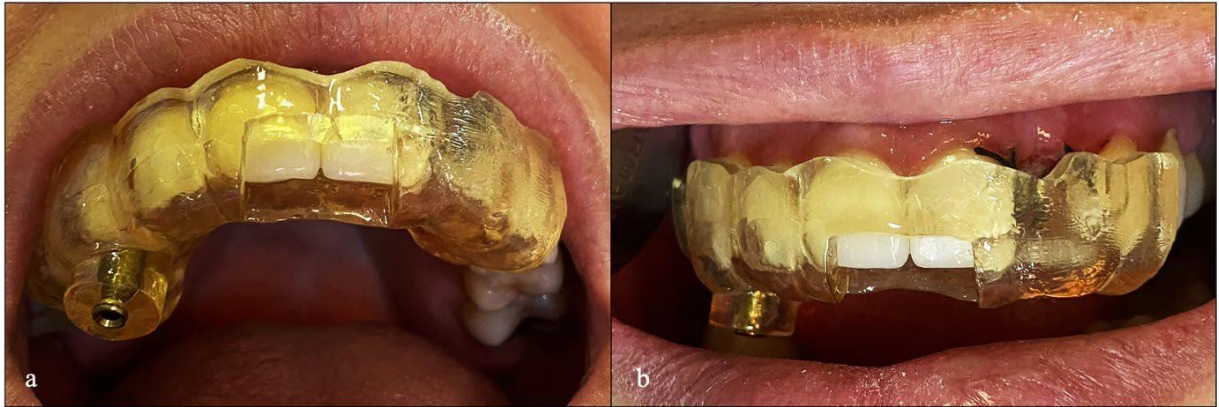

Figura 4 - Guia adaptado a arcada superior (a); detalhe da janela de segurança (b).

Ainda com o guia em posição, uma marcação com grafite foi realizada no intuito de demarcar a posição do desgaste do esmalte (Figura 5a). Sendo o guia retirado, procedeu-se a realização da anestesia local infiltrativa, no fundo de sulco vestibular com 1,8 mL de mepivacaína a 2% com epinefrina 1:100.000 (DLA Pharma, Catanduva, SP, Brasil). Procedeu-se, então, o desgaste inicial do esmalte coronário com uma ponta diamantada (#1014; KG Sorensen, São Paulo, SP, Brasil), acionada em alta rotação e sob abundante irrigação, limitando-se à área previamente demarcada com grafite (Figura 5b).

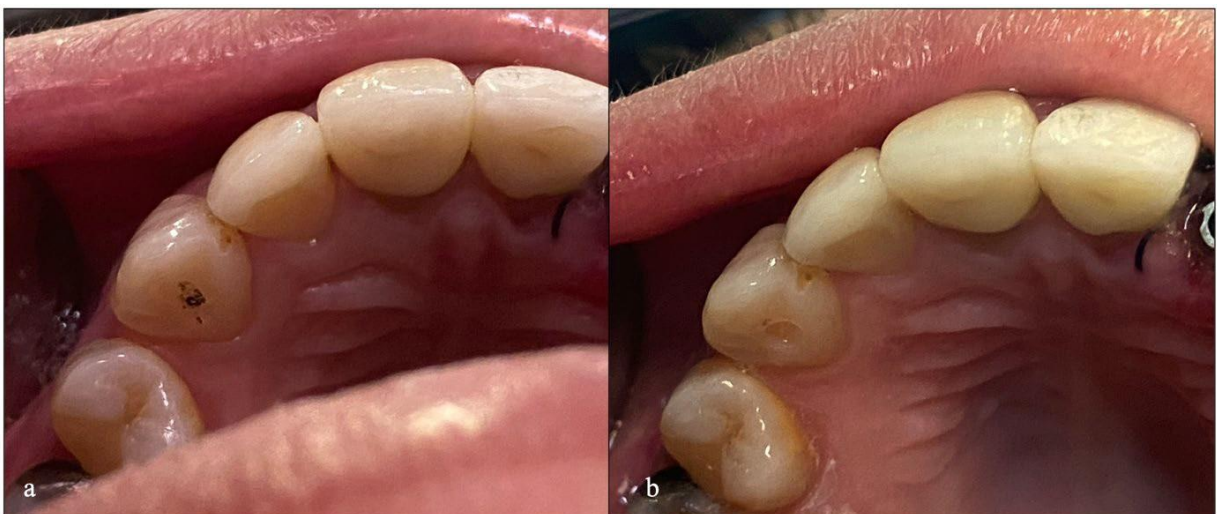

Figura 5 - Área previamente demarcada com grafite (a); imagem após o desgaste inicial (b).

Seguiu-se nova adaptação do Endoguide aos dentes da paciente, momento no qual iniciou-se o desgaste dentinário, realizado com broca de aço (Figura 6a), com 20 mm de parte ativa e 1,3 mm de diâmetro (Guided Surgery; Neodent, Curitiba, PR, Brasil), acoplada a um motor endodôntico (VDW GmbH, Munique, Alemanha) com rotação de 800 RPM (rotação por minute) e torque de 4 N. A profundidade do desgaste foi estabelecida em 20 mm, conforme o planejamento virtual prévio (Figura 6b). Durante o desgaste, a broca foi continuamente irrigada com CHX em gel 2% (BioPhormula, Fortaleza, CE, Brasil), pois foi orientado pelo fabricante do guia a utilização de irrigação em forma de gel para minimizar o atrito da broca com a anilha do dispositivo durante o acesso.

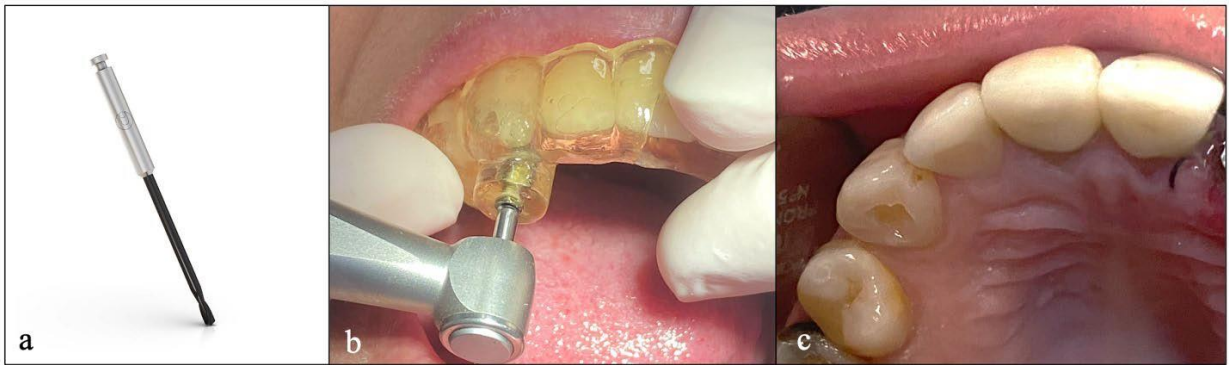


Figura 6 – Broca de aço empregada (a); broca atingindo os 20 mm (b); aspecto final da cavidade de acesso (c).

Radiografias transoperatórias (FIGURA 7 a/b) foram realizadas no intuito de confirmar a correção do trajeto realizado pela broca.

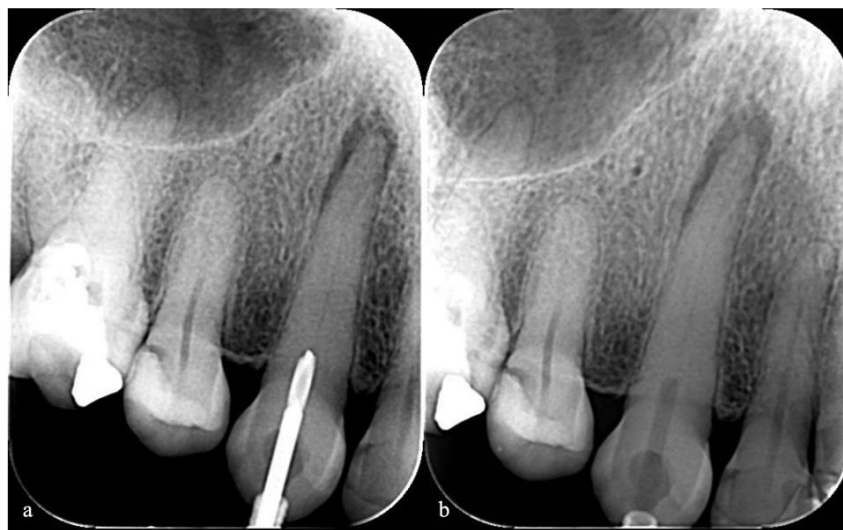

Figura 7 – Radiografias transoperatórias com a broca (a); Radiografias transoperatórias (b).

Ao atingir-se o limite de penetração da broca o guia foi retirado de posição. Realizou-se então o isolamento absoluto do campo operatório com lençol de borracha (Madeitex, Santa Branca, SP, Brasil) e grampo nº 206 (SSWhite Dufflex, São Cristóvão, RJ, Brasil). Munido de limas K-Flexofile #8, #10 e #15 (Impla, Londrina, PR, Brasil) e empregando hipoclorito de sódio a 2,5% (Rioquímica S/A, São José do Rio Preto/SP, Brasil) como solução irrigadora, efetuou-se o cateterismo do canal; odontometria foi realizada com o localizador eletrônico foraminal Iroot Apex (Bomedent, Changzhou City, Jiangsu, China), determinando-se o comprimento real do dente (CRD); este foi estabelecido em 27,5 mm. Radiografia periapical para confirmar o acesso ao canal radicular (FIGURA 8).

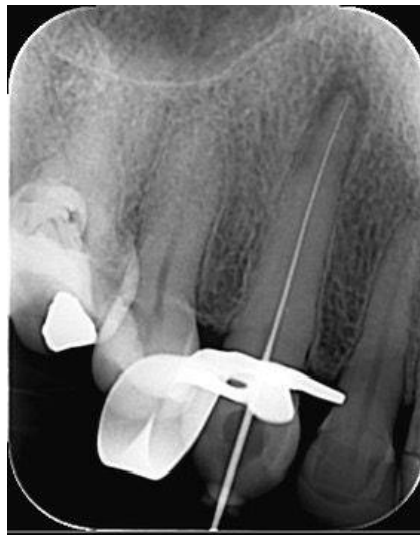

Figura 8 – Confirmação radiográfica da odontometria eletrônica.

O preparo do canal radicular foi realizado de forma mecanizada utilizando instrumentos do sistema Reciproc (VDW GmbH, Munique, Alemanha), acionados no motor VDW Silver (VDW GmbH) na cinemática ‘Reciproc all’. Foram empregados instrumentos R25 e R40, ambos levados ao comprimento de trabalho (CT: 26,5 mm); a patência foraminal foi mantida ao longo do preparo com lima manual #15.

Concluído o preparo, medicação intracanal foi aplicada. A medicação de escolha foi a pasta de hidróxido de cálcio (Maquira, Maringá/PR, Brasil), manipulada com anestésico como veículo. A medicação foi inserida no conduto com auxílio de uma espiral Lentulo #3 (TDK, Shanghai, China) acoplada ao motor endodôntico. A confecção do selamento coronário foi feita com cimento de ionômero de vidro modificado por resina (Riva Light Cure; SDI, Victoria City, Australia).

Após 21 dias, a paciente retornou a clínica para realização da obturação do canal.

Realizou-se prova do cone de guta-percha, empregando-se cone FM extralongo (Tanari, Boa Vista, RR, Brasil) calibrado no #40 e adaptado no CT. Em seguida, irrigou-se com EDTA a 17% (Biodinâmica Química e Farmacêutica, Ibioporã, PR, Brasil), agitando-se a solução com Easy Clean (Easy, Belo Horizonte, MG); seguiu-se irrigação com soro fisiológico (Farmace, Barbalha, CE, Brasil). O canal foi então seco com cones de papel absorvente estéreis calibrados #40 (Dentsply-Maillefer, São Paulo, SP, Brasil). Empregou-se o cimento Hydro Sealer (Biodinâmica Química e Farmacêutica), manipulado de acordo com as instruções do fabricante. O cimento foi levado ao canal por meio do próprio cone, com movimentos lentos em sentido apical, com moderada pressão, até atingir o comprimento desejado. Em seguida realizou-se a termoplastificação do cone de guta-percha empregando condensador de McSpadden #50 (Dentsply-Maillefer), seguida de condensação vertical com condensadores de Schilder (Odous de Deus, Belo Horizonte, MG, Brasil). Procedeu-se radiografia periapical comprobatória que foi sucedida limpeza da cavidade de acesso e sua restauração final com resina composta Opallis (FGM, Joinville/SC, Brasil); por fim foi realizada a radiografia final (Figura 9).

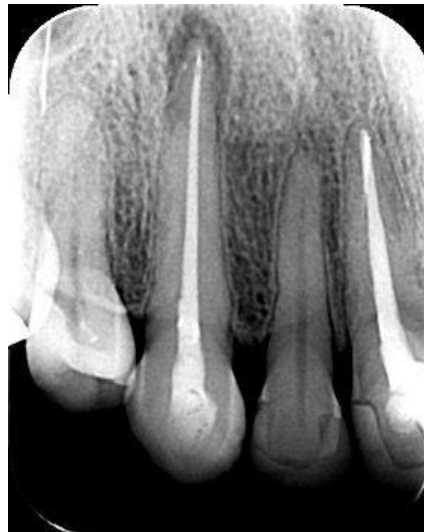

Figura 9– Radiografia periapical após a conclusão do tratamento endodôntico.

Atualmente a paciente encontra-se sem sintomatologia dolorosa e acompanhada, na clínica de Odontologia da UFC- Campus Sobral, visando a preservação do caso.

DISCUSSÃO

As calcificações da polpa dentária resultam da deposição acelerada de tecido mineralizado na câmara pulpar e no SCR. Elas ocorrem em resposta a agressores externos, em decorrência de traumas, movimentações ortodônticas, lesões de cárie e intervenções

restauradoras prévias com uso de materiais que induzem a formação deste tecido mineralizado⁹.

Clinicamente, os dentes com calcificações podem apresentar-se descoloridos e amarelados, opacos e com maior grau de cromaticidade, além de resposta diminuída aos testes de sensibilidade pulpar, dificultando o diagnóstico de distúrbios pulpares¹⁶. Nem todos os casos de calcificações da polpa dentária requerem intervenção, entretanto, a presença de processo inflamatório do tecido pulpar, contaminação microbiana do SCR ou desenvolvimento de patologia periapical com conseqüente necrose pulpar torna necessária a realização do tratamento endodôntico¹⁷.

A Associação Americana de Endodontia considera que o tratamento endodôntico de canais calcificados apresenta alto nível de dificuldade e complexidade¹⁸. Notadamente, nesta condição, a localização dos orifícios dos canais e sua preparação biomecânica representam um desafio clínico, principalmente pelas dificuldades em localizá-los e negociá-los até o comprimento total de trabalho, tornando a previsibilidade dos resultados do tratamento incerta mesmo para profissionais experientes¹⁹⁻²¹.

Radiografias digitais de boa qualidade, com possibilidade de expansão e uso de diferentes contrastes, são importantes para iniciar o processo de identificação de dentes calcificados. Entretanto, a obliteração completa vista radiograficamente não é necessariamente indicativa de que o tecido pulpar não esteja presente, clínica ou histologicamente²²⁻²⁴. A microscopia operatória odontológica oferece ampliação e iluminação. Entretanto, em algumas situações, apesar de todos esses recursos e da habilidade e perícia do operador, a TCFC é necessária e permite a captação de imagens tridimensionais sem sobreposição de estruturas adjacentes, o que facilita a identificação dos canais, suas direções, graus de obstrução e dimensões^{22, 24-28}.

O uso combinado de imagens de TCFC e do escaneamento intraoral da área alvo permite a fabricação de guias de acesso que são extremamente úteis na localização de canais radiculares severamente calcificados, para os quais, o acesso endodôntico guiado, ou simplesmente Endoguide, é recomendado²⁹⁻³¹. O acesso guiado através de calcificações radiculares pode ajudar a evitar acidentes como desvios e perfurações e elevar os índices de sucesso do tratamento¹⁴. Além disso, o acesso guiado já foi relatado na literatura como uma técnica segura e previsível em dentes anteriores^{32,33}. Algumas das limitações dessa técnica são o bloqueio da visão direta durante o tratamento e o resfriamento limitado da água, pois não há espaço para resfriar a broca adequadamente. Além disso, o espaço vertical pode ser

um problema ao tratar dentes posteriores ou pacientes com abertura limitada da boca, pois é necessário espaço suficiente para colocar a guia³⁴.

Diante do desafio de otimizar o resfriamento durante o preparo radicular, a utilização de lubrificação com CHX se mostrou uma alternativa eficiente. A literatura científica demonstra que a CHX em gel, além de apresentar ação antimicrobiana e biocompatibilidade semelhantes à solução líquida, reduzindo o atrito entre o instrumento e a dentina, facilitando a instrumentação e diminuindo o risco de fratura do instrumento³⁵.

A presença da rarefação periapical denotou a importância de um preparo químico-mecânico cauteloso, todavia, esta necessidade juntamente com o tempo dispendido durante o acesso com o guia acabou por influenciar a decisão no sentido de empregar-se a medicação entre sessões. Quanta ao tratamento endodôntico em si, optou-se pelo emprego da medicação de hidróxido de cálcio pelo fato de ser capaz de preencher o espaço da luz do canal, além de sua eficácia antimicrobiana e de alcalinização do meio. A obturação foi realizada após 21 dias pela técnica híbrida de Tagger modificada empregando-se cimento de base resinosa e gutapercha. Face a anatomia achatada em seu terço médio, a opção pela obturação termoplástica favoreceu um melhor preenchimento da anatomia³⁶. Já quanto ao cimento, este foi o escolhido face a intenção de realização do selamento coronário com material restaurador adesivo na mesma sessão³⁷.

Diante do exposto, entende-se que a Endodontia Guiada tem se mostrado promissora em diversas situações clínicas. O aprimoramento na compreensão de suas nuances, juntamente com a crescente exploração dos recursos digitais na Endodontia, sem dúvida, expandiram consideravelmente as possibilidades de aplicação desta técnica inovadora. O melhor entendimento de suas características e a exploração dos recursos digitais em Endodontia, propiciaram maior aplicabilidade na especialidade. Entretanto, a técnica apresenta indicações específicas e não deve ser interpretada como um agente facilitador para profissionais com menos experiência clínica e/ou que não utilizem a tecnologia adequada para tratamentos endodônticos complexos, mas sim como ferramenta adicional no arsenal do endodontista³⁸.

CONCLUSÃO

Em função do exposto pode-se concluir que o emprego do Endoguide como auxiliar no acesso ao canal foi de fundamental importância e muito eficiente no caso em questão, reforçando que a Endodontia guiada oferece resultados seguros e aumenta a previsibilidade do tratamento.

REFERÊNCIAS

1. GUIMARÃES, Juliana Kois; QUEIROZ, Alfredo Franco. Aplicações da abertura coronária de bastien: relato de casos.
2. H. Cleaning and shaping the root canal. *Dent Clin North Am.* 1974 Apr;18(2):269-96. PMID: 4522570.
3. Ricucci D, Siqueira JF Jr. Periodontite apical recorrente e falha tardia do tratamento endodôntico relacionada a vazamento coronal: relato de caso. *J. Endod.* 2011;37(8):1171–5.
4. Torabinejad M, Corr R, Handysides R, Shabahang S. Resultados do retratamento não cirúrgico e da cirurgia endodôntica: uma revisão sistemática. *J Endod.* 2009;35(7):930–7.
5. de Toubes KMS, de Oliveira PAD, Machado SN, Pelosi V, Nunes E, Silveira FF. Abordagem clínica para obliteração do canal pulpar: uma série de casos. *Revista endodôntica iraniana.* 2017;12(4):527–33.
6. Dodds RN, Holcomb JB, McVicker DW Tratamento endodôntico de dentes com metamorfose calcificada. *Compend. Contn. Educ. Dent.* 1985;6:515–520.
7. Moreno-Rabié C, Torres A, Lambrechts P, Jacobs R. Clinical applications, accuracy and limitations of guided endodontics: a systematic review. *Int Endod J* 2020;53(2):214-31.
8. Connert T, Zehnder MS, Amato M, Weiger R, Kühl S, Krastl G. Microguided Endodontics: a method to achieve minimally invasive access cavity preparation and root canal location in mandibular incisors using a novel computer-guided technique. *Int Endod J* 2018;51(2):247-55.
9. Lara-Mendes STO, Barbosa CFM, Santa-Rosa CC, Machado VC. Guided endodontic access in maxillary molars using cone-beam computed tomography and computer-aided design/computer-aided manufacturing system: a case report. *J Endod* 2018;44(5):875-9.
10. Loureiro MAZ, Silva JA, Chaves GS, Capeletti LR, Estrela C, Decurcio DA. Guided endodontics: The impact of new technologies on complex case solution. *Aust Endod J.* 2021 Dec;47(3):664-671. doi: 10.1111/aej.12498. Epub 2021 Mar 3. PMID: 33660403.
11. Neelakantan P., Subbarao C., Subbarao CV Avaliação comparativa da técnica modificada de coloração e limpeza do canal, tomografia computadorizada de feixe cônico, tomografia computadorizada quantitativa periférica, tomografia computadorizada espiral e radiografia digital simples e com contraste no estudo da morfologia do canal radicular. *J.*

- Endod. 2010;36:1547–1551.
12. Neelakantan P., Subbarao C., Ahuja R., Subbarao CV, Gutmann JL Estudo de tomografia computadorizada de feixe cônico da morfologia radicular e do canal de primeiros e segundos molares superiores em uma população indiana. *J. Endod.* 2010;36:1622–1627.
 13. Matherne RP, Angelopoulos C., Kulild JC, Tira D. Uso da tomografia computadorizada de feixe cônico para identificar sistemas de canais radiculares in vitro. *J. Endod.* 2008;34:87–89.
 14. Krastl G, Zehnder MS, Connert T, Weiger R, Kühl S. Guided endodontics: a novel treatment approach for teeth with pulp canal calcification and apical pathology. *Dent Traumatol* 2016;32(3):240-6.
 15. Connert T, Krug R, Eggmann F, Emsermann I, ElAyouti A, Weiger R, et al. Guided endodontics versus conventional access cavity preparation: a comparative study on substance loss using 3-dimensional-printed teeth. *J Endod* 2019;45(3):327-31.
 16. Torres A, Shaheen E, Lambrechts P, Politis C, Jacobs R. Endodontia microguiada: relato de caso de incisivo lateral maxilar com obliteração do canal pulpar e periodontite apical. *Int Endod J.* 2019;52(4):540–9.
 17. Siqueira JF Jr, Ras IN. Implicações clínicas e microbiologia da persistência bacteriana após procedimentos de tratamento. *J Endod.* 2008;34(11):1291–301.
 18. Declaração de posição conjunta da AAE e da AAOMR. Uso da tomografia computadorizada de feixe cônico em endodontia, atualização de 2015. *Oral Surg Oral Med Oral Pathol Oral Radiol.* 2015;120(4):508–12.
 19. Uchiyama M, Anzai M, Yamamoto A et al. Root canal system of the maxillary canine. *Okajimas Folia Anat Jpn* 2011; 87(4):189-93.
 20. Ricucci D, Siqueira JF Jr. Periodontite apical recorrente e falha tardia do tratamento endodôntico relacionada a vazamento coronal: relato de caso. *J Endod.* 2011;37(8):1171–5.
 21. Torabinejad M, Corr R, Handysides R, Shabahang S. Resultados do retratamento não cirúrgico e da cirurgia endodôntica: uma revisão sistemática. *J Endod.* 2009;35(7):930–7.
 22. McCabe PS, Dummer PM. Obliteração do canal pulpar: um desafio de diagnóstico e tratamento endodôntico. *Int Endod J.* 2012;45(2):177–97.

23. Hession RW. Morfologia endodôntica II Uma análise radiográfica. *Oral Surg Oral Med Oral Pathol.* 1977;44(4):610–20.
24. de Toubes KM, Cortes MI, Valadares MA, Fonseca LC, Nunes E, Silveira FF. Análise comparativa da identificação do canal mesial acessório em primeiros molares mandibulares usando quatro métodos diagnósticos diferentes. *J Endod.* 2012;38(4):436–41.
25. Patel S, Dawood A, Ford TP, Whaites E. As potenciais aplicações da tomografia computadorizada de feixe cônico no tratamento de problemas endodônticos. *Int Endod J.* 2007;40(10):818–30.
26. Sogur E, Baksi BG, Grondahl HG. Imagem de obturações de canais radiculares: uma comparação da qualidade subjetiva da imagem entre TC de feixe cônico limitado, fósforo de armazenamento e radiografia de filme. *Int Endod J* 2007;40(3):179–85.
27. Estrela C, Bueno MR, Leles CR, Azevedo B, Azevedo JR. Precisão da tomografia computadorizada de feixe cônico e radiografia panorâmica e periapical para detecção de periodontite apical. *J Endod.* 2008;34(3):273–9.
28. Gröndahl HG, Huumonen S. Manifestações radiográficas de lesões inflamatórias periapicais. *Endod Topics.* 2004;8(1):55–67
29. Abella F, Mercadé M, Duran-Sindreu F, Roig M. Managing severe curvature of radix entomolaris: three-dimensional analysis with cone beam compute tomography. *Int Endod J.* 2011 Sep;44(9):876-85.
30. Abella F, Patel S, Duran-Sindreu F, Mercadé M, Bueno R, Roig M. Evaluating the periapical status of teeth with irreversible pulpitis by using cone-beam computed tomography scanning and periapical radiographs. *J Endod.* 2012.
31. Zehnder MS, Connert T, Weiger R, Krastl G, Khl S. Endodontia guiada: precisão de um novo método para preparação de cavidade de acesso guiado e localização do canal radicular. *Int Endod J.* 2016;49(10):966–72.
32. Fonseca Tavares WL, Diniz Viana AC, de Carvalho Machado V, Feitosa Henriques LC, Ribeiro Sobrinho AP. Acesso Endodôntico Guiado de Dentes Anteriores Calcificados. *J Endod.* 2018;44(7):1195–9.
33. van der Meer WJ, Vissink A, Ng YL, Gulabivala K. Planejamento de tratamento auxiliado por computador 3D em endodontia. *J Dent.* 2016;45:67–72.

34. CASADEI, B. A. et al. Access to original canal trajectory after deviation and perforation with guided endodontic assistance. *Australian Endodontic Journal*, Belo Horizonte, v. 46, n.1, p. 101-106, 2019.
35. Ferraz CCR, Gomes BPFA, Teixeira FB, Zaia A, Souza Filho FJ. Avaliação in vitro do gel de clorexidina como irrigante endodôntico. In: *Reunião da SBPqO 2000*; 17, resumo A357.
36. Walton RE. Intracanal medicaments. *Dent Clin North Am.* 1984 Oct;28(4):783-96. PMID: 6594278.
37. Soares IMV, Crozeta BM, Pereira RD, Silva RG, da Cruz-Filho AM. Influence of endodontic sealers with different chemical compositions on bond strength of the resin cement/glass fiber post junction to root dentin. *Clin Oral Investig.* 2020 Oct;24(10):3417-3423.
38. Torres A, Dierickx M, Coucke W, Pedano MS, Lambrechts P, Jacobs R. In vitro study on the accuracy of sleeveless guided endodontics and treatment of a complex upper lateral incisor. *J Dent.* 2023. Apr;131:104466.

3. CONSIDERAÇÕES FINAIS

A Endodontia guiada surge como uma solução eficaz e necessária para o manejo de casos endodônticos desafiadores, como o tratamento de canais radiculares calcificados, apresentando resultados consistentes e com excelente prognóstico.

Nesse contexto, embora o protocolo de tratamento com essa técnica envolva um maior número de etapas e custos mais elevados em comparação ao método convencional, ela proporciona redução no tempo de execução. Além disso, trata-se de uma abordagem segura e precisa, que facilita o acesso e possibilita um tratamento endodôntico eficiente, ágil e com alta previsibilidade.

REFERÊNCIAS

ALI, A.; ARSLAN, H. **Guided endodontics: a case report of maxillary lateral incisors with multiple dens invaginatus.** *Restor Dent Endod*, v.44, n.4, p.38, oct. 2019.

CALIŞKAN, M. K.; PEHLIVAN, Y.; SEPETÇIOĞLU, F.; TÜRKÜN, M.; TUNCER, S. S. **Root canal morphology of human permanent teeth in a Turkish population.** *J Endod*, v. 21, n. 4, p. 200-204, 1995.

CASADEI, B.A. et al. **Access to original canal trajectory after deviation and perforation with guided endodontic assistance.** *Aust Endod J*, v. 46, n. 1, p. 101- 106, 2020.

CHANLOTIS, A.; ORDINOLA-ZAPATA, R. **Current situation and future: management of curved and calcified root canals.** *Int. Endod. J.*, v. 55, p. 656–684, 2022.

COELHO, C. M. S. **EndoGuide: uma nova abordagem na microcirurgia apical.** [S.l.: s.n.], 2019.

CONNERT, T.; KRUG, R.; EGGMANN, F.; EMSERMANN, I.; ELAYOUTI, A.; WEIGER, R.; et al. **Guided endodontics versus conventional access cavity preparation: a comparative study on substance loss using 3-dimensional printed teeth.** *J Endod*, v. 45, n. 3, p. 327–331, 2019.

CONNERT, T.; ZEHNDER, M. S.; WEIGER, R.; KÜHL, S.; KRASTL, G. **Microguided endodontics: accuracy of a miniaturized technique for apically extended access cavity preparation in anterior teeth.** *J Endod*, v. 43, n. 5, p. 787-790, 2017.

DECURCIO, D. A.; BUENO, M. R.; SILVA, J. A.; LOUREIRO, M. A. Z.; DAMIÃO SOUSA-NETO, M.; ESTRELA, C. **Digital Planning on Guided Endodontics Technology.** *Braz Dent J*, v. 32, n. 5, p. 23–33, set.-dez. 2021.

DOWKER, S. E.; DAVIS, G. R.; ELLIOTT, J. C. **X-ray microtomography: nondestructive three-dimensional imaging for in vitro endodontic studies.** *Oral Surg Oral Med Oral Pathol Oral Radiol Endod*, v. 83, n. 4, p. 510-516, 1997.

ESTRELA, C.; HOLLAND, R.; ESTRELA, C. R.; ALENCAR, A. H. G.; SOUSA-NETO, M. D.; PECORA, J. D. **Characterization of successful root canal treatment.** *Braz Dent J*, v. 25, p. 3-11, 2014.

ESTRELA, C.; LELES, C. R.; HOLLANDA, A. C. B.; MOURA, M. S.; PÉCORÁ, J. D. **Prevalence and risk factors of apical periodontitis in endodontically treated teeth in a selected population of Brazilian adults.** *Braz Dent J*, v. 19, p. 34-39, 2008.

FONSECA TAVARES, W. L.; DINIZ VIANA, A. C.; DE CARVALHO MACHADO, V.; FEITOSA HENRIQUES, L. C.; RIBEIRO SOBRINHO, A. P. **Guided endodontic access of calcified anterior teeth.** *J. Endod.*, v. 44, p. 1195–1199, 2018.

GUIMARÃES, Juliana Kois; QUEIROZ, Alfredo Franco. **Aplicações da abertura coronária de bastien: relato de casos.** In: Anais do Congresso Odontológico de Bauru. Anais... Bauru (SP): FOB USP, 2020.

HUANG, D. M.; ZHOU, X. D. **Assessment of the difficulty of root canal treatment root.** *Chin. J. Dent. Sci.*, v. 41, p. 532–534, 2006.

KRASTL, G.; ZEHNDER, M. S.; CONNERT, T.; WEIGER, R.; KUHL, S. **Endodontia guiada: uma nova abordagem de tratamento para dentes com calcificação do canal pulpar e patologia apical.** *Dent Traumatol*, v. 32, n. 3, p. 240–246, 2016.

LOUREIRO MAZ, Elias MRA, Capeletti LR, Silva JA, Siqueira PC, Chaves GS, et al. **Guided endodontics: volume of dental tissue removed by guided access cavity preparation-an ex vivo study.** *J Endod.* 2020.

LOUREIRO MAZ, Silva JA, Chaves GS, Capeletti LR, Estrela C, Decurcio DA. **Guided endodontics: the impact of new technologies on complex case solution.** *Aust Endod J.* 2021. Epub ahead of print.

NAIR, M. K.; NAIR, U. P. **Digital advanced imaging in endodontics: a review.** *J Endod*, v. 33, p. 1-6, 2007.

RIBEIRO, F. H. B. et al. **Aspectos atuais da Endodontia guiada.** *HU Revista*, v. 46, p. 1-7, 2020.

RICUCCI, D.; SIQUEIRA JR., J. F. **Recurrent apical periodontitis and late failure of the endodontic treatment related to coronal leakage: case report.** *J Endod*, v. 37, n. 8, p. 1171–1175, 2011.

ROANE, J. B.; SABALA, C. L.; DUNCANSON, M. G. J. **The concept of “force balanced” for curved canal instrumentation.** *J. Endod.*, v. 11, p. 203–211, 1985.

SCHILDER, H. **Root canal cleaning and shaping.** *Dent Clin Norte Am*, v. 18, p. 269-296, 1974.

UCHIYAMA, M.; ANZAI, M.; YAMAMOTO, A.; et al. **Root canal system of the maxillary canine.** *Okajimas Folia Anat Jpn*, v. 87, n. 4, p. 189-193, 2011.

VERTUCCI, F. J. **Root canal anatomy of the human permanent teeth.** *Oral Surg Oral Med Oral Pathol*, v. 58, n. 5, p. 589-599, 1984.

VILLAS-BÔAS, M. H.; BERNARDINELLI, N.; CAVENAGO, B. C.; et al. **Micro-computed tomography study of the internal anatomy of mesial root canals of mandibular molars.** *J Endod*, v. 37, n. 12, p. 1682-1686, 2011

WU, M. K.; R'ORIS, A.; BARKIS, D.; WESSELINK, P. R. **Prevalence and extent of long oval canals in the apical third.** *Oral Surg Oral Med Oral Pathol Oral Radiol Endod*, v. 89, n. 6, p. 739-743, 2000

ANEXO A - DIRETRIZES PARA PUBLICAÇÃO DE DOCUMENTOS NO DENTAL PRESS ENDODONTICS

O Dental Press Endodontics publica artigos de investigação científica, revisões significativas, relatos de casos clínicos e de técnicas, comunicações breves e outros materiais relacionados à Endodontia, tendo a missão de difundir os avanços científicos e tecnológicos nessa área, que contribuam significativamente à comunidade de pesquisadores em níveis local, regional e internacional, visando à publicação da produção tecnicocientífica, relacionada à saúde e, especialmente, à Endodontia. Escrever um artigo efetivo é uma tarefa desafiadora. As seguintes diretrizes são fornecidas para auxiliar os autores na apresentação de manuscritos.

O Dental Press Endodontics utiliza o GNPapers, um sistema on-line de submissão e avaliação de trabalhos. Para submeter novos trabalhos visite o site: www.dentalpressjournals.com.br

Outros tipos de correspondência poderão ser enviados para: Dental Press International Av. Dr. Luiz Teixeira Mendes, 2.712 - Zona 5 CEP 87.015-001, Maringá/PR Tel.: (44) 3033-9818 E-mail: artigos@dentalpress.com.br

As declarações e opiniões expressas pelo(s) autor(es) não necessariamente correspondem às do(s) editor(es) ou publisher, os quais não assumirão qualquer responsabilidade pelas mesmas. Nem o(s) editor(es) nem o publisher garantem ou endossam qualquer produto ou serviço anunciado nessa publicação ou alegação feita por seus respectivos fabricantes. Cada leitor deve determinar se deve agir conforme as informações contidas nessa publicação. A Revista ou as empresas patrocinadoras não serão responsáveis por qualquer dano advindo da publicação de informações errôneas.

Orientação para submissão de manuscritos

Os trabalhos devem, preferencialmente, ser escritos em língua inglesa.

Apesar de ser oficialmente publicado em inglês, o Dental Press Endodontics conta ainda com uma versão em língua portuguesa. Por isso serão aceitas, também, submissões de artigos em português.

Nesse caso, os autores deverão também enviar a versão em inglês do artigo, com

qualidade vernacular adequada e conteúdo idêntico ao da versão em português, para que o trabalho possa ser considerado aprovado. Formatação dos manuscritos.

Formatação dos manuscritos

Submeta os artigos usando o website: www.dentalpressjournals.com.br — Organize sua apresentação como descrito a seguir

Autores: o número de autores é ilimitado; entretanto, artigos com mais de 4 autores deverão informar a participação de cada autor na execução do trabalho.

Página de título: deve conter título em português e em inglês, resumo e abstract, palavras-chave e keywords. Não devem ser incluídas informações relativas à identificação dos autores (por exemplo: nomes completos dos autores, títulos acadêmicos, afiliações institucionais e/ou cargos administrativos). Elas deverão ser incluídas apenas nos campos específicos no site de submissão de artigos. Assim, essas informações não estarão disponíveis para os revisores.

Resumo/Abstract os resumos estruturados, em português e inglês, de 250 palavras ou menos são os preferidos. Os resumos estruturados devem conter as seções: INTRODUÇÃO, com a proposição do estudo; MÉTODOS, descrevendo como o mesmo foi realizado; RESULTADOS, descrevendo os resultados primários; e CONCLUSÕES, relatando, além das conclusões do estudo, as implicações clínicas dos resultados. Os resumos devem ser acompanhados de 3 a 5 palavras-chave, também em português e em inglês, adequadas conforme orientações do DeCS (<http://decs.bvs.br/>) e do MeSH (www.nlm.nih.gov/mesh).

Texto: o texto deve ser organizado nas seguintes seções: Introdução, Material e Métodos, Resultados, Discussão, Conclusões, Referências, e Legendas das figuras. Os textos devem ter no máximo 3.500 palavras, incluindo legendas das figuras e das tabelas (sem contar os dados das tabelas), resumo, abstract e referências. — as figuras devem ser enviadas em arquivos separados (leia mais abaixo). Insira as legendas das figuras também no corpo do texto, para orientar a montagem final do artigo.

Figuras: as imagens digitais devem ser no formato JPG ou PNG, em RGB ou tons de cinza, com pelo menos 7 cm de largura e 300 DPIs de resolução. Devem ser enviadas em arquivos independentes. Se uma figura já foi publicada anteriormente, sua legenda deve dar todo o crédito à fonte original. Todas as figuras devem ser citadas no texto.

Gráficos e traçados cefalométricos: devem ser citados, no texto, como figuras. Devem ser enviados os arquivos que contêm as versões originais dos gráficos e traçados, nos

programas que foram utilizados para sua confecção. Não é recomendado o envio dos mesmos apenas em formato de imagem bitmap (não editável). Os desenhos enviados podem ser melhorados ou redesenhados pela produção da revista, a critério do Corpo Editorial. as imagens digitais devem ser no formato JPG ou PNG, em RGB ou tons de cinza, com pelo menos 7 cm de largura e 300 DPIs de resolução.

Tabelas: as tabelas devem ser autoexplicativas e devem complementar, e não duplicar, o texto. Devem ser numeradas com algarismos arábicos, na ordem em que são mencionadas no texto. Forneça um breve título para cada tabela. Se uma tabela tiver sido publicada anteriormente, inclua uma nota de rodapé dando crédito à fonte original. Apresente as tabelas como arquivo de texto (Word ou Excel, por exemplo), e não como elemento gráfico (imagem não editável).

Comitê de Ética: os artigos devem, se aplicável, fazer referência ao parecer do Comitê de Ética da instituição.

Declarações exigidas Todos os manuscritos devem ser acompanhados das seguintes declarações:

— Cessão de Direitos Autorais Transferindo os direitos autorais do manuscrito para a Dental Press, caso o trabalho seja publicado.

— Conflito de Interesse Caso exista qualquer tipo de interesse dos autores para com o objeto de pesquisa do trabalho, esse deve ser explicitado.

— Proteção aos Direitos Humanos e de Animais Caso se aplique, informar o cumprimento das recomendações dos organismos internacionais de proteção e da Declaração de Helsinki, acatando os padrões éticos do comitê responsável por experimentação humana/animal.

— Permissão para uso de imagens protegidas por direitos autorais Ilustrações ou tabelas originais, ou modificadas, de material com direitos autorais devem vir acompanhadas da permissão de uso pelos proprietários desses direitos e pelo autor original (e a legenda deve dar corretamente o crédito à fonte).

— Consentimento Informado

Os pacientes têm direito à privacidade que não deve ser violada sem um consentimento informado. Fotografias de pessoas identificáveis devem vir acompanhadas por uma autorização assinada pela pessoa ou pelos pais ou responsáveis, no caso de menores de idade. Essas

autorizações devem ser guardadas indefinidamente pelo autor responsável 27 pelo artigo. Deve ser enviada folha de rosto atestando o fato de que todas as autorizações dos pacientes foram obtidas e estão em posse do autor correspondente.

Referências: todos os artigos citados no texto devem constar na lista de referências. Todas as referências devem ser citadas no texto. Para facilitar a leitura, as referências serão citadas no texto apenas indicando a sua numeração. as referências devem ser identificadas no texto por números arábicos sobrescritos e numeradas na ordem em que são citadas. As abreviações dos títulos dos periódicos devem ser normalizadas de acordo com as publicações —Index Medicus[¶] e —Index to Dental Literature[¶]. A exatidão das referências é responsabilidade dos autores e elas devem conter todos os dados necessários para sua identificação. As referências devem ser apresentadas no final do texto obedecendo às Normas Vancouver (http://www.nlm.nih.gov/bsd/uniform_requirements.html). Utilize os exemplos a seguir:

Artigos com até seis autores

Vier FV, Figueiredo JAP. Prevalence of different periapical lesions associated with human teeth and their correlation with the presence and extension of apical external root resorption. *Int Endod J* 2002;35:710-9.

Artigos com mais de seis autores

De Munck J, Van Landuyt K, Peumans M, Poitevin A, Lambrechts P, Braem M, et al. A critical review of the durability of adhesion to tooth tissue: methods and results. *J Dent Res*. 2005 Feb;84(2):118-32.

Capítulo de livro

Nair PNR. Biology and pathology of apical periodontitis. In: Estrela C. *Endodontic Science*. São Paulo: Artes Médicas; 2009. v. 1. p. 285-348.

Capítulo de livro com editor

Breedlove GK, Schorfheide AM. Adolescent pregnancy. 2nd ed. Wiecezorek RR, editor. White Plains (NY): March of Dimes Education Services; 2001.

Dissertação, tese e trabalho de conclusão de curso

Debelian GJ. Bacteremia and Fungemia in patients undergoing endodontic therapy.

[Thesis]. Oslo - Norway: University of Oslo, 1997.

Formato eletrônico

Câmara CALP. Estética em Ortodontia: Diagramas de Referências Estéticas Dentárias (DRED) e Faciais (DREF). Rev Dental Press Ortod Ortop Facial. 2006 nov- so dez; ;11(6):130-

56. (Acesso 12 jun 2008]. Disponível em: www.scielo.br/pdf/dpress/v11n6/a15v11n6.pdf.

O registro de ensaios clínicos

Os ensaios clínicos se encontram entre as melhores evidências para tomada de decisões clínicas. Considera-se ensaio clínico todo projeto de pesquisa com pacientes que seja prospectivo, nos quais exista intervenção clínica ou medicamentosa com objetivo de comparação de causa/efeito entre os grupos estudados e que, potencialmente, possa ter interferência sobre a saúde dos envolvidos.

Segundo a Organização Mundial da Saúde (OMS), os ensaios clínicos controlados aleatórios e os ensaios clínicos devem ser notificados e registrados antes de serem iniciados.

O registro desses ensaios tem sido proposto com o intuito de identificar todos os ensaios clínicos em execução e seus respectivos resultados, uma vez que nem todos são publicados em revistas científicas; preservar a saúde dos indivíduos que aderem ao estudo como pacientes; bem como impulsionar a comunicação e a cooperação de instituições de pesquisa entre si e com as parcelas da sociedade com interesse em um assunto específico. Adicionalmente, o registro permite reconhecer as lacunas no conhecimento existentes em diferentes áreas, observar tendências no campo dos estudos e identificar os especialistas nos assuntos.

Reconhecendo a importância dessas iniciativas e para que as revistas da América Latina e Caribe sigam recomendações e padrões internacionais de qualidade, a BIREME recomendou aos editores de revistas científicas da área da saúde indexadas na Scientific Library Electronic Online (SciELO) e na LILACS (Literatura Latino-americana e do Caribe de Informação em Ciências da Saúde) que tornem públicas estas exigências e seu contexto. Assim como na base MEDLINE, foram incluídos campos específicos na LILACS e SciELO para o número de

registro de ensaios clínicos dos artigos publicados nas revistas da área da saúde.

Ao mesmo tempo, o International Committee of Medical Journal Editors (ICMJE) sugeriu aos editores de revistas científicas que exijam dos autores o número de registro no momento da submissão de trabalhos. O registro dos ensaios clínicos pode ser feito em um dos Registros de Ensaios Clínicos validados pela OMS e ICMJE, cujos endereços estão disponíveis no site do ICMJE. Para que sejam validados, os Registros de Ensaios Clínicos devem seguir um conjunto de critérios estabelecidos pela OMS.

Portal para divulgação e registro dos ensaios Clínicos

A OMS, com objetivo de fornecer maior visibilidade aos Registros de Ensaios validados, lançou o portal WHO Clinical Trial Search Portal (<http://www.who.int/ictrp/network/en/index.html>), com interface que permite busca simultânea em diversas bases. A pesquisa, nesse portal, pode ser feita por palavras, pelo título dos ensaios clínicos ou pelo número de identificação. O resultado mostra todos os ensaios existentes, em diferentes fases de execução, com enlaces para a descrição completa no Registro Primário de Ensaios Clínicos correspondente.

A qualidade da informação disponível nesse portal é garantida pelos produtores dos Registros de Ensaios Clínicos que integram a rede recém-criada pela OMS: WHO Network of Collaborating Clinical Trial Registers. Essa rede permitirá o intercâmbio entre os produtores dos Registros de Ensaios Clínicos para a definição de boas práticas e controles de qualidade. Os sites para que possam ser feitos os registros primários de ensaios clínicos são: www.actr.org.au (Australian Clinical Trials Registry), www.clinicaltrials.gov e <http://isrctn.org> (International Standard Randomized Controlled Trial Number Register, ISRCTN). Os registros nacionais estão sendo criados e, na medida do possível, os ensaios clínicos registrados nos mesmos serão direcionados para os recomendados pela OMS.

A OMS propõe um conjunto mínimo de informações que devem ser registradas sobre cada ensaio, como: número único de identificação, data de registro do ensaio, identidades secundárias, fontes de financiamento e suporte material, principal patrocinador, outros patrocinadores, contato para dúvidas do público, contato para dúvidas científicas, título público do estudo, título científico, países de recrutamento, problemas de saúde estudados, intervenções, critérios de inclusão e exclusão, tipo de estudo, data de recrutamento do primeiro voluntário, tamanho pretendido da amostra, status do recrutamento e medidas de resultados

primárias e secundárias.

Atualmente, a Rede de Colaboradores está organizada em três categorias:

- Registros Primários: cumprem com os requisitos mínimos e contribuem para o Portal;

Registros Parceiros: cumprem com os requisitos mínimos, mas enviam os dados para o Portal somente através de parceria com um dos Registros Primários;

- Registros Potenciais: em processo de validação pela Secretaria do Portal, ainda não contribuem para o Portal.

Posicionamento da Dental Press Endodontics

O DENTAL PRESS ENDODONTICS apoia as políticas para registro de ensaios clínicos da Organização Mundial da Saúde - OMS (<http://www.who.int/ictrp/en/>) e do International Committee of Medical Journal Editors – ICMJE (<http://www.wame.org/wamestmt.htm#trialreg> e http://www.icmje.org/clin_trialup.htm), reconhecendo a importância dessas iniciativas para o registro e divulgação internacional de informação sobre estudos clínicos, em acesso aberto. Sendo assim, seguindo as orientações da BIREME/OPAS/OMS para a indexação de periódicos na LILACS e SciELO, somente serão aceitos para publicação os artigos de pesquisas clínicas que tenham recebido um número de identificação em um dos Registros de Ensaios Clínicos, validados pelos critérios estabelecidos pela OMS e ICMJE, cujos endereços estão disponíveis no site do ICMJE: <http://www.icmje.org/faq.pdf>. O número de identificação deverá ser registrado ao final do resumo.

Consequentemente, recomendamos aos autores que procedam o registro dos ensaios clínicos antes do início de sua execução.

Atenciosamente, Marco Antonio Hungaro Duarte (mhungaro@fob.usp.br) e Rodrigo Ricci Vivan (rodrigo.vivan@fob.usp.br) Editores do Dental Press Endodontics - ISSN 2178-3713.

-