



UNIVERSIDADE FEDERAL DO CEARÁ
CAMPUS SOBRAL
PROGRAMA DE PÓS-GRADUAÇÃO EM CIÊNCIAS DA SAÚDE

RAYSSA DE FÁTIMA LOPES ARRUDA CARNEIRO

**MÉTODO PARA O ENSINO LABORATORIAL EM ODONTOLOGIA: EMPREGO
DE SOFTWARE GRATUITO PARA ANÁLISE DE INSTRUMENTAÇÃO DE CANAIS
RADICULARES EM TOMOGRAFIA COMPUTADORIZADA**

SOBRAL

2023

RAYSSA DE FÁTIMA LOPES ARRUDA CARNEIRO

MÉTODO PARA O ENSINO LABORATORIAL EM ODONTOLOGIA: EMPREGO DE SOFTWARE GRATUITO PARA ANÁLISE DE INSTRUMENTAÇÃO DE CANAIS RADICULARES EM TOMOGRAFIA COMPUTADORIZADA

Dissertação apresentada ao Programa de Pós-Graduação em Ciências da Saúde da Universidade Federal do Ceará - *campus* Sobral, como requisito à obtenção do título de Mestre.
Área de concentração: Medicina II

Orientador: Prof. Dr. Filipe Nobre Chaves
Co-Orientador: Prof. Dr. Bruno Carvalho de Sousa

SOBRAL

2023

Dados Internacionais de Catalogação na Publicação
Universidade Federal do Ceará
Sistema de Bibliotecas

Gerada automaticamente pelo módulo Catalog, mediante os dados fornecidos pelo(a) autor(a)

- C29m Carneiro, Rayssa de Fatima Lopes Arruda.
Método para o ensino laboratorial em odontologia: Emprego de software gratuito para análise de instrumentação de canais radiculares em tomografia computadorizada / Rayssa de Fatima Lopes Arruda Carneiro. – 2023.
58 f. : il. color.
- Dissertação (mestrado) – Universidade Federal do Ceará, Campus de Sobral, Programa de Pós-Graduação em Ciências da Saúde, Sobral, 2023.
Orientação: Prof. Dr. Filipe Nobre Chaves.
Coorientação: Prof. Dr. Bruno Carvalho de Sousa.
1. Avaliação educacional. 2. Tomografia computadorizada de feixe cônico; 3. Software. 4. Endodontia. I.
Título.
-

CDD-610

RAYSSA DE FÁTIMA LOPES ARRUDA CARNEIRO

MÉTODO PARA O ENSINO LABORATORIAL EM ODONTOLOGIA: EMPREGO DE SOFTWARE DE TOMOGRAFIA COMPUTADORIZADA NA ANÁLISE DE INSTRUMENTAÇÃO DE CANAIS RADICULARES

Dissertação apresentada ao Programa de Pós-Graduação em Ciências da Saúde da Universidade Federal do Ceará - *campus* Sobral, como requisito à obtenção do título de Mestre. Área de concentração: Medicina II

Aprovado em: ____/____/____.

BANCA EXAMINADORA

Prof. Dr. Filipe Nobre Chaves (Orientador)

Universidade Federal do Ceará (UFC)

Prof. Dr. Bruno Carvalho de Sousa (Co-Orientador)

Universidade Federal do Ceará (UFC)

Prof. Dr. Francisco Samuel Rodrigues Carvalho

Universidade Federal do Ceará (UFC)

Prof. Dr. Ealber Carvalho Macedo Luna

Faculdade Luciano Feijão (FLF)

Dedico este trabalho a Deus, pois sem Ele nada seria possível. Aos meus pais, por estarem sempre ao meu lado e me apoiarem em todos os momentos.

AGRADECIMENTOS

Agradeço a Deus por me conduzir durante toda essa jornada permitindo a sua conclusão com mais aprendizados e ganhos do que eu pude imaginar.

À minha família, em especial aos meus pais, Adélia e Raimundo (*in memoriam*) pelo apoio incondicional em todas as minhas trajetórias. Por me motivarem e me mostrarem que estou no caminho certo. Tudo isso sempre foi e, sempre vai ser, por vocês.

Ao meu namorado, Talys Ponte por se fazer presente em todas as minhas caminhadas servindo de inspiração diária. Por todo o apoio, carinho e paciência. Obrigada por ser a paz dos meus dias turbulentos.

Ao meu irmão e colega de profissão, Raimundo Filho, que participou da coleta de dados, por ter abraçado essa missão com dedicação, comprometimento e disposição.

Ao professor e orientador, Filipe Nobre, por fazer muito mais que me orientar, por acreditar no meu potencial e me incentivar desde o dia em que eu iniciei o mestrado. Por se fazer sempre disponível, sempre me acolhendo com amizade, confiança e atenção. Pelo exemplo de ser humano e profissional.

Ao professor e co-orientador, Bruno de Sousa, por se fazer presente durante a construção deste trabalho, por toda preocupação, amizade e incentivo. Por seu exemplo de integridade e dedicação.

Ao professor, Samuel Carvalho, por abraçar a pesquisa desde o início e ser essencial para a sua organização e sua execução. Por toda sua ajuda e conhecimentos compartilhados.

À minha colega de Pós-graduação, Luzia Bastos, que participou da execução deste trabalho, pelas contribuições e de partilhas de conhecimento.

À banca de defesa dessa dissertação (Professor Samuel e professor Ealber Carvalho) por aceitarem o convite e pelas inúmeras contribuições, conselhos, dicas e aprendizados que aperfeiçoaram este trabalho.

Às minhas amigas (Lara Vale, Jade Albuquerque, Aurinete Lopes, Millena Teles e Bianca) que acompanharam todas as alegrias e dificuldades desse processo. Pelos momentos de estímulos, de contribuições e de partilhas de conhecimento.

À amiga, Marthana Miranda, a qual dividi essa jornada desde a seleção desse mestrado. Por compartilhar todos os momentos ao meu lado, sempre me dando forças e incentivando. Por todo apoio e compartilhamento de alegrias e angustias até aqui.

Aos professores, funcionários e Coordenação do Programa de Pós-graduação em Ciências da Saúde da Universidade Federal do Ceará, pela dedicação e comprometimento. Além de contribuírem com a ciência e com a minha formação profissional.

Muito obrigado!

“A mente que se abre a uma nova ideia jamais
voltará ao seu tamanho original”.

Albert Einstein

RESUMO

A formação em Odontologia requer aos estudantes aprendizagem e aprimoramento de habilidades manuais prévias à execução de procedimentos clínicos em pacientes. Em virtude da necessidade de verificar a competência e estimular desenvolvimento de habilidades de alunos de graduação em Odontologia, o presente estudo objetiva o uso de um protocolo para avaliar o preparo dos canais radiculares com sistemas mecanizados em dentes artificiais, mediante análise imaginológica via *software* gratuito para tomografia computadorizada de feixe cônico. Foram realizadas análises qualitativas das imagens tomográficas da pré-instrumentação e pós-instrumentação dos canais radiculares de 4 dentes artificiais confeccionados em resina (IM do Brasil, São Paulo, SP, Brasil), réplicas do primeiro molar superior, dos quais dois (dentes 1 e 2) possuíam no interior de suas raízes material radiopacificador (grupo 1) e dois (dentes 3 e 4) sem presença de material radiopacificador (grupo 2), além de 4 blocos de canais simulados em resina de poliéster transparente, desenvolvidos para a prática de técnicas de preparo de canal radicular. No primeiro grupo (G1) foi executado a instrumentação dos canais radiculares utilizando limas de NiTi M-Wire com cinemática recíproca (Reciproc, VDW, Munique, Alemanha) e segundo grupo (G2) foram empregadas limas NiTi CM-Wire com cinemática rotatória (ProDesign Logic, Easy, Minas Gerais, Brasil). Após a instrumentação foi observado um alargamento de todos os condutos dos dentes, permitindo a segmentação, no entanto, foi constatada limitações para a realização da segmentação dos dentes pré-instrumentação como a falta de nitidez da luz dos canais dos dentes 3 e 4, dificultando a sobreposição das imagens pré e pós-instrumentação. É importante do ponto de vista educacional avaliação contínua do processo ensino-aprendizagem e a inclusão de novas ferramentas que possam evitar a sua subjetividade.

Palavras-chave: avaliação educacional; tomografia computadorizada de feixe cônico; software; endodontia.

ABSTRACT

Training in Dentistry requires students to learn and improve manual skills prior to performing clinical procedures on patients. Due to the need to verify the competence and encourage the development of skills of undergraduate students in Dentistry, the present study aims to use a protocol to evaluate the preparation of root canals with mechanized systems in artificial teeth, through imaging analysis via free software for cone beam computed tomography. The present study carried out qualitative analyzes of tomographic images referring to the pre-instrumentation and post-instrumentation of the root canals of 4 artificial teeth made of resin (IM do Brasil, São Paulo, SP, Brazil). The teeth used in the research are replicas of the upper first molar. Two groups were created: Group 1, composed of teeth 1 and 2 with radiopacifying material; Group 2, consisting of teeth 3 and 4 without the presence of radiopacifying material. Both groups were allocated in transparent polyester resin, developed for the practice of root canal preparation techniques. In group 1, root canal instrumentation were performed using NiTi M-Wire files with reciprocating kinematics (Reciproc, VDW, Munich, Germany). In group 2, NiTi CM-Wire files with rotational kinematics were used (ProDesign Logic, Easy, Minas Gerais, Brazil). After instrumentation, an enlargement of all tooth canals was observed, allowing tomographic segmentation. However, limitations were found during the pre-instrumentation teeth segmentation, such as the lack of clarity of the light in the canals, thus making it difficult to superimpose the pre- and post-instrumentation images. The present work proved to be important from an educational point of view, the continuous evaluation of the teaching-learning process and the inclusion of new tools that can avoid its subjectivity.

Key-words: Educational Measurement; Spiral Cone-Beam Computed Tomography; Software; Endodontics.

LISTA DE ILUSTRAÇÕES

Figura 1 -	Fixação dos dentes e blocos de resina na placa de silicona	37
Figura 2 -	Modelo 3D renderizado a partir do arquivo dicom.....	37
Figura 3 -	Enquadrando a área de interesse na extensão <i>crop volume</i>	38
Figura 4 -	Modelo 3D renderizado a partir da segmentação do dente 1 pré-instrumentação.....	38
Figura 5 -	Uso da ferramenta <i>threshold range</i> no dente 1 pré-instrumentação para definição das áreas de interesse para posterior segmentação dos canais radiculares.....	39
Figura 6-	Segmentação dos canais radiculares do dente 1 pré-instrumentação utilizando a ferramenta <i>draw effect</i>	39
Figura 7 -	Canais radiculares do dente 1 pré-instrumentação segmentados em 3D.....	40
Figura 8 -	Pontos de referência marcados no modelo pós-instrumentação (em azul)	40
Figura 9 -	Modelos pré e pós instrumentação do dente 1 alinhados.....	41
Figura 10	Canais pré e pós instrumentação alinhados para análise da instrumentação. Em verde, observamos as áreas referentes aos canais pré-instrumentação e em amarelo, áreas referentes aos canais pós-instrumentação.....	41

LISTA DE TABELAS

Tabela 1 - Análise dos dentes pré-instrumentação posicionados na base de silicona.....	42
Tabela 2 - Análise dos dentes pós-instrumentação posicionados na base de silicona.....	42
Tabela 3 - Análise dos dentes artificiais com inserção de material radiopacificador pós-instrumentação.....	42

LISTA DE ABREVIATURAS E SIGLAS

DICOM	Do inglês <i>Digital Imaging and Communications in Medicine</i> (Imagem Digital e Comunicações em Medicina)
G1	Grupo 1
G2	Grupo 2
NiTi	Níquel-Titânio
RPM	Rotações por Minuto
SPSS	Do inglês <i>Statistical Package for the Social Science</i> (Pacote estatístico para as ciências sociais)
TCFC	Tomografias Computadorizadas de Feixe Cônico
UFC	Universidade Federal do Ceará

SUMÁRIO

1 INTRODUÇÃO GERAL.....	13
2 OBJETIVOS.....	16
3 JUSTIFICATIVA.....	17
4 CAPÍTULO.....	18
REFERÊNCIAS.....	43
ANEXO A.....	47

1 INTRODUÇÃO GERAL

1.1 Ensino em Odontologia

A formação em Odontologia requer aos estudantes aprendizagem e aprimoramento de habilidades manuais prévias à execução de procedimentos clínicos em pacientes (SILVA et al., 2020). Tais habilidades são desenvolvidas especialmente durante as disciplinas pré-clínicas de Endodontia, nas quais tradicionalmente utilizam-se dentes humanos extraídos como recurso educativo para treinamento laboratorial e consolidação do aprendizado, promovendo uma melhor familiarização dos alunos com os tecidos dentários e suas respectivas propriedades e funções (FELIPE et al., 2014; WESCHENFELDER et al., 2019).

O dente humano, durante anos, apresentava-se como único recurso para realização de treinamento pré-clínico. Contudo, hoje, em decorrência do risco de infecções cruzadas e da dificuldade na obtenção dos dentes, em razão da diminuição de exodontias por meio do avanço dos programas de Odontologia preventiva e social, associado a uma melhor conscientização dos pacientes sobre a valorização do órgão dental, outras alternativas têm se mostrado válidas na substituição de dentes naturais para treinamento laboratorial, na busca de atender às necessidades do ensino em Odontologia (CAMPOS et al., 2008; FREITAS et al., 2012; WESCHENFELDER et al., 2019).

Dentre as possibilidades de recursos para treinamento pré-clínico, as que mais se destacam na literatura são o uso de dentes naturais de outros mamíferos e as réplicas de dentes artificiais. Os dentes bovinos apesar de possuírem características morfológicas semelhantes aos dentes humanos, apresentam dificuldade de reprodutibilidade clínica para Endodontia, dado seus tamanhos não serem condizentes com da espécie humana (CAMPOS et al., 2008). Outra alternativa é a utilização de dentes artificiais confeccionados em resina acrílica dos quais se assemelham bastante com a anatomia, dureza e radiopacidade dos dentes humanos e são uma alternativa completamente viável para treinamento pré-clínico, devido a facilidade de aquisição e maior similaridade com a prática clínica, permitindo, conseqüentemente, o processo de repetição para o desenvolvimento de habilidade (MELLO-MOURA, 2011). Somado a isso, os dentes artificiais também podem ser vistos como recurso para evitar a subjetividade na avaliação do processo ensino-aprendizagem dos alunos durante as disciplinas laboratoriais de Endodontia nas universidades, uma vez que os dentes naturais possuem variabilidades anatômicas, dificultando a avaliação do desempenho individual do estudante durante a prática laboratorial de instrumentação e obturação de canais radiculares, ao passo que a falta de

padronização pode acarretar um maior grau de dificuldade para alguns, e um menor grau para outros (AQUINO et al., 2015; MENDES et al., 2020).

1.2 Ensino laboratorial em Endodontia

Durante o processo de ensino-aprendizagem em Endodontia nos cursos de graduação, usualmente, são empregados na prática laboratorial instrumentos convencionais, manuais, de aço inoxidável, que possuem limitações pela sua rigidez, dificultando a prevenção de erros durante a instrumentação (ALRAHABI, 2017). Diante disso, a fim de superar as dificuldades inerentes à instrumentação manual, têm sido desenvolvidos, ao longo dos anos, sistemas de instrumentação mecanizada de níquel-titânio (*Ni-Ti*) com movimentos rotatórios ou reciprocantes, que permitem facilitar os tratamentos e diminuir o tempo necessário à preparação de canais radiculares (TIEN et al., 2020; JUNGnickel et al., 2018). Dentre as vantagens desses instrumentos em relação às limas de aço inoxidável, são os baixos módulos de elasticidade, menor rigidez e o efeito de memória elástica, possibilitando um melhor acesso do instrumento a canais curvos e permitindo a prevenção de erros (LOPES, SIQUEIRA, 2015; AREDE, 2021). Contudo, apesar da sua alta resistência à deformação plástica e à fratura, estes sistemas de instrumentação possuem como desvantagem um risco aumentado à fratura destas limas, quando comparadas com os instrumentos manuais (GUELZOW et al., 2005). Em consequência disso, foram fabricadas as ligas *M-Wire* e *CM-Wire*, a partir de tratamento termomecânico, proporcionando às limas endodônticas mecanizadas uma maior flexibilidade e resistência à fadiga cíclica, oferecendo, portanto, alguns benefícios em comparação com as demais ligas de NiTi convencionais (VILAS-BOAS et al., 2013; INOJOSA et al., 2018).

Diante das constantes evoluções nos tratamentos endodônticos surge a necessidade da introdução de novas metodologias de ensino na graduação que visem reduzir a curva de aprendizado em algumas etapas operatórias, como o uso de sistemas automatizados. Estes conferem agilidade e redução no tempo de trabalho e poderiam viabilizar um maior treinamento e capacitação dos alunos durante a sua formação, tornando o procedimento de preparo dos canais mais seguro, mais ergonômico, e com maior eficiência (CAMPOS et al., 2008; ANASTACIO, 2020). No entanto, torna-se necessário a implementação de métodos que permitam o domínio da técnica e desenvolvimento de habilidade em ambiente laboratorial, além de possibilitar a avaliação do processo de ensino-aprendizagem e competência dos alunos nas no emprego de tais instrumentos durante as atividades práticas.

1.3 Ferramentas de avaliação

Recursos tecnológicos têm sido empregados em diversas áreas da educação em Odontologia, tanto para auxiliar no processo de aprendizado, quanto para colaborar na avaliação das produções dos discentes. Um exemplo disso, é a utilização de tomografia computadorizada de feixe cônico (TCFC) para diagnóstico e planejamento e de *softwares* para visualização e análise de imagens tridimensionais (3D). O impacto destes métodos na Endodontia foi capaz de superar várias limitações das radiografias periapicais, como a eliminação das sobreposições, qualidade das imagens em alta resolução e contraste, geração de reconstruções em 3D, permitindo o seccionamento das imagens, entre outras (BUENO, ESTRELA, 2019).

Em vários estudos, o *3D Slicer* (<https://www.slicer.org>), um software livre de código aberto, capaz de realizar o processamento, segmentação, visualização e análise de imagens, tem sido utilizado para medir os volumes de diferentes estruturas, e para quantificar mudanças através de sobreposições (CARVALHO et al., 2022; FEDOROV et al., 2012; CEVIDANES et al., 2010; GOMES et al., 2015). Em nota técnica publicada por Carvalho et al. (2022), no qual descreve um protocolo de alinhamento de imagens para tomografia computadorizada realizadas em diferentes momentos para padronizar a avaliação da mesma região de interesse por meio do *software 3D Slicer*, sugere uma potencial aplicação deste método em várias áreas da saúde e da Odontologia como traumatologia maxilofacial, cirurgia ortognática, oncologia e dentre outras especialidades.

Assim, em virtude da necessidade de verificar a competência e estimular desenvolvimento de habilidades de alunos de graduação em Odontologia, o presente estudo objetiva avaliar a usabilidade do *software 3D Slicer* na análise da instrumentação de canais radiculares em dentes artificiais para o ensino em Endodontia laboratorial.

2 OBJETIVOS

2.1 Objetivo Geral

Propor um método para avaliar a instrumentação de canais radiculares em dentes artificiais, mediante análise imaginológica via *software* gratuito para tomografia computadorizada de feixe cônico.

2.2 Objetivos específicos

- Avaliar a usabilidade de um *software* gratuito na análise da instrumentação de canais radiculares em dentes artificiais.
- Analisar a instrumentação de canais radiculares em dentes artificiais, mediante análise imaginológica via *software* gratuito para tomografia computadorizada de feixe cônico.
- Validar método para a prática laboratorial em Endodontia.

3 JUSTIFICATIVA

A avaliação de atividades laboratoriais prévias aos procedimentos clínicos realizados em pacientes é fundamental, uma vez que permite simular condições próximas da realidade, além de aprimorar a experiência e diminuir as chances de erros da técnica no tratamento endodôntico em pacientes através do processo de repetição e desenvolvimento de habilidade.

Neste contexto vale apontar algumas dificuldades que podem ser observadas durante a prática laboratorial, dentre elas a dificuldade da obtenção de dentes naturais para treinamento, principalmente em virtude da escassa quantidade de bancos de dentes. Desse modo, o uso de dentes artificiais se apresenta como uma ferramenta alternativa dentro da prática laboratorial, pois reproduz as condições de um dente humano com grande similaridade e com uniformidade. Ressalta que dentro do processo avaliativo laboratorial, quanto maior for a uniformidade e padronização dos métodos, mais fácil e fidedigno o conceito gerado. Assim, como dentes humanos possuem variabilidades anatômicas, dificultando a padronização e podendo ocasionar uma equivocada avaliação do desempenho do aluno durante a prática laboratorial, ao passo que acarreta um maior grau de dificuldade para alguns, e um menor grau para outros, os dentes artificiais cada vez mais ganham importância na curva de aprendizado laboratorial em Odontologia.

Diversos avanços permitiram reduzir a curva de aprendizado em algumas etapas operatórias do tratamento endodôntico, como o uso das tomografias computadorizadas, de softwares para interpretação dessas imagens, além do desenvolvimento de instrumentos mecanizados, culminando na idealização de um protocolo que permita melhorar a capacidade de avaliar alunos de graduação durante o treinamento laboratorial em endodontia, visando evitar a subjetividade nas avaliações, e portanto, permitindo ao corpo docente uma avaliação de forma mais apurada e assertiva. Diante do exposto, o presente trabalho propõe estabelecer um protocolo para avaliação imaginológica de dentes artificiais para treinamento laboratorial em Endodontia.

4 CAPÍTULO

Esta dissertação está baseada no Artigo 42 e 43 do Regimento Interno do Programa de Pós-Graduação em Ciências da Saúde, que regulamenta o formato alternativo para dissertações de Mestrado e permite a inserção de artigos científicos de autoria ou coautoria do candidato (Anexo A).

Assim sendo, esta dissertação é composta por um capítulo contendo um artigo científico que será submetido para publicação no periódico “*Brazilian Oral Research*”, (versão online ISSN 1807-3107), que possui classificação A2 Qualis Capes (Medicina II), Fator de Impacto™/2018/2019 2.674 (*Institute for Scientific Information - ISI*), conforme descrito abaixo:

CAPÍTULO ÚNICO – “EMPREGO DE SOFTWARE PARA ANÁLISE DE INSTRUMENTAÇÃO DE CANAIS RADICULARES NO ENSINO LABORATORIAL EM ODONTOLOGIA”.

Autores: Rayssa de Fátima Lopes Arruda Carneiro, Raimundo Arruda Carneiro Filho, Luzia Mesquita Bastos, Francisco Samuel Rodrigues Carvalho, Bruno Carvalho de Sousa, Filipe Nobre Chaves*.

Title page

**METHOD FOR LABORATORY TEACHING: USE OF FREE SOFTWARE FOR
ANALYSIS OF INSTRUMENTATION OF ROOT CANALS IN COMPUTED
TOMOGRAPHY**

Rayssa de Fatima Lopes Arruda Carneiro^a; Raimundo Arruda Carneiro Filho^b; Luzia Mesquita Bastos^c; Francisco Samuel Rodrigues Carvalho^d; Bruno Carvalho de Sousa^e; Filipe Nobre Chaves^{f*}

^a DDS, Postgraduate Student, Posgraduate Program in Health Sciences, Federal University of Ceará – Campus Sobral, Sobral, Ceará, Brazil. ORCID: <https://orcid.org/0000-0001-9132-047X>

^b DDS, Postgraduate Student, Posgraduate Program in Health Sciences, Federal University of Ceará – Campus Sobral, Sobral, Ceará, Brazil. ORCID: <https://orcid.org/0000-0002-8791-0546>

^c DDS, MsC, Posgraduate Program in Health Sciences, Federal University of Ceará – Campus Sobral, Sobral, Ceará, Brazil. ORCID: <https://orcid.org/0000-0002-7035-9145>

^d DDS, MsC, PhD, Professor in School of Dentistry, Posgraduate Program in Health Sciences, Federal University of Ceará – Campus Sobral, Sobral, Ceará, Brazil. ORCID: <https://orcid.org/0000-0002-3142-1268>.

^e DDS, MsC, PhD, Professor in School of Dentistry, Posgraduate Program in Health Sciences, Federal University of Ceará – Campus Sobral, Sobral, Ceará, Brazil. ORCID: <https://orcid.org/0000-0002-0754-1374>.

^f DDS, MsC, PhD, Professor in School of Dentistry, Posgraduate Program in Health Sciences, Federal University of Ceará – Campus Sobral, Sobral, Ceará, Brazil. ORCID: <https://orcid.org/0000-0001-6345-8156>

Competing interests: None declared

Funding: None

*Corresponding author.: Filipe Nobre Chaves

Rua Alexandre Barauna, 949, Rodolfo Teofilo, 60430-160, Fortaleza, Ceara, Brazil. Federal University of Ceará, Department of Dental Clinic, School of Dentistry. Phone/Fax: +55 85 3366 8232. E-mail address: filipenobrechaves@hotmail.com

RESUMO

A formação em Odontologia requer aos estudantes aprendizagem e aprimoramento de habilidades manuais prévias à execução de procedimentos clínicos em pacientes. Em virtude da necessidade de verificar a competência e estimular desenvolvimento de habilidades de alunos de graduação em Odontologia, o presente estudo objetiva propor um método para avaliar a instrumentação de canais radiculares em dentes artificiais, mediante análise imaginológica via *software* gratuito para tomografia computadorizada de feixe cônico. Foram realizadas análises qualitativas das imagens tomográficas da pré-instrumentação e pós-instrumentação dos canais radiculares de 4 dentes artificiais confeccionados em resina (IM do Brasil, São Paulo, SP, Brasil), réplicas do primeiro molar superior, dos quais dois (dentes 1 e 2) possuíam no interior de suas raízes material radiopacificador (grupo 1) e dois (dentes 3 e 4) sem presença de material radiopacificador (grupo 2), além de 4 blocos de canais simulados em resina de poliéster transparente, desenvolvidos para a prática de técnicas de preparo de canal radicular. Na prática laboratorial endodôntica, a instrumentação dos canais radiculares foi realizada com limas de NiTi M-Wire com cinemática recíproca (Reciproc, VDW, Munique, Alemanha) e rotatória (ProDesign Logic, Easy, Minas Gerais, Brasil). Após a instrumentação foi observado um alargamento de todos os condutos dos dentes, permitindo a segmentação, no entanto, foi constatada limitações para a realização da segmentação dos dentes pré-instrumentação como a falta de nitidez da luz dos canais dos dentes 3 e 4, dificultando **o alinhamento das segmentações** das imagens pré e pós-instrumentação. É importante do ponto de vista educacional avaliação contínua do processo ensino-aprendizagem e a inclusão de novas ferramentas que possam evitar a sua subjetividade.

Palavras-chave: avaliação educacional, tomografia computadorizada de feixe cônico, *software*, endodontia.

INTRODUÇÃO

A formação em Odontologia requer aos estudantes aprendizagem e aprimoramento de habilidades manuais prévias à execução de procedimentos clínicos em pacientes.¹ Tais habilidades são desenvolvidas especialmente durante as disciplinas pré-clínicas de Endodontia, nas quais tradicionalmente utilizam-se dentes humanos extraídos como recurso educativo para treinamento laboratorial e consolidação do aprendizado, promovendo uma melhor familiarização dos alunos com os tecidos dentários e suas respectivas propriedades e funções.^{2,3}

O dente humano, durante anos, apresentava-se como único recurso para realização de treinamento pré-clínico. Contudo, hoje, em decorrência do risco de infecções cruzadas e da dificuldade na obtenção dos dentes, em razão da diminuição de exodontias por meio do avanço dos programas de Odontologia preventiva e social, associado a uma melhor conscientização dos pacientes sobre a valorização do órgão dental, outras alternativas têm se mostrado válidas na substituição de dentes naturais para treinamento laboratorial, na busca de atender às necessidades do ensino em Odontologia.^{3,4,5} Um exemplo disso é a utilização de dentes artificiais confeccionados em resina acrílica, dos quais se assemelham bastante com a anatomia, dureza e radiopacidade dos dentes humanos e são uma alternativa completamente viável para treinamento pré-clínico, devido a facilidade de aquisição e maior similaridade com a prática clínica, permitindo, conseqüentemente, o processo de repetição para o desenvolvimento de habilidade.⁶ Somado a isso, os dentes artificiais também podem ser vistos como recurso para evitar a subjetividade na avaliação do processo ensino-aprendizagem dos alunos durante as disciplinas laboratoriais de Endodontia nas universidades, uma vez que os dentes naturais possuem variabilidades anatômicas, dificultando a avaliação do desempenho individual do estudante durante a prática laboratorial de instrumentação e obturação de canais radiculares, ao passo que a falta de padronização pode acarretar um maior grau de dificuldade para alguns, e um menor grau para outros.^{7,8}

Diante das constantes evoluções nos tratamentos endodônticos surge a necessidade da introdução de novas metodologias de ensino na graduação que visem reduzir a curva de aprendizado em algumas etapas operatórias, como o uso de sistemas automatizados. Estes conferem agilidade e redução no tempo de trabalho e poderiam viabilizar um maior treinamento e capacitação dos alunos durante a sua formação, tornando o procedimento de preparo dos canais mais seguro, mais ergonômico, e com maior eficiência.^{4,9} No entanto, torna-se necessário a implementação de métodos que permitam o domínio da técnica e desenvolvimento de habilidade em ambiente laboratorial, além de possibilitar a avaliação do processo de ensino-

aprendizagem e competência dos alunos no emprego de tais instrumentos durante as atividades práticas.

Recursos tecnológicos têm sido empregados em diversas áreas da educação em Odontologia, tanto para auxiliar no processo de aprendizado, quanto para colaborar na avaliação das produções dos discentes. Um exemplo disso, é a utilização de tomografia computadorizada de feixe cônico (TCFC) para diagnóstico e planejamento e de *softwares* para visualização e análise de imagens tridimensionais (3D). O impacto destes métodos na Endodontia foi capaz de superar várias limitações das radiografias periapicais, como a eliminação das sobreposições, qualidade das imagens em alta resolução e contraste, geração de reconstruções em 3D, permitindo o seccionamento das imagens, entre outras.¹⁰

Em vários estudos, o *3D Slicer* (<https://www.slicer.org>), um software livre de código aberto, capaz de realizar o processamento, segmentação, visualização e análise de imagens, tem sido utilizado para medir os volumes de diferentes estruturas, e para quantificar mudanças através de sobreposições.^{11,12,13,14} Em nota técnica publicada por Carvalho et al.¹¹ (2022), na qual descreve um protocolo de alinhamento de imagens para tomografia computadorizada realizadas em diferentes momentos para padronizar a avaliação da mesma região de interesse por meio do *software 3D Slicer*, sugere uma potencial aplicação deste método em várias áreas da saúde e da Odontologia como traumatologia maxilofacial, cirurgia ortognática, oncologia e dentre outras especialidades.

Assim, em virtude da necessidade de verificar a competência e estimular desenvolvimento de habilidades de alunos de graduação em Odontologia, o presente estudo objetiva avaliar a usabilidade do *software 3D Slicer* na análise da instrumentação de canais radiculares em dentes artificiais para o ensino em Endodontia laboratorial.

METODOLOGIA

Tipo do estudo

Trata-se de um estudo laboratorial, descritivo com o objetivo de propor uma metodologia para avaliar o preparo dos canais radiculares em dentes artificiais, mediante análise imaginológica via *software* gratuito para tomografia computadorizada de feixe cônico.

Delineamento experimental e Amostra

Foram analisadas as imagens tomográficas da pré-instrumentação e pós-instrumentação dos canais radiculares de quatro dentes artificiais confeccionados em resina (IM do Brasil, São Paulo, SP, Brasil), réplicas do primeiro molar superior, com 3 canais radiculares, sendo estes: canal méso-vestibular, canal disto-vestibular e canal palatino, dos quais dois possuíam no interior de suas raízes material radiopacificador (dentes 1 e 2) e dois sem presença de material radiopacificador (dentes 3 e 4). Além disso, foram utilizados quatro blocos de canais simulados em resina de poliéster transparente, desenvolvidos para a prática de técnicas de preparo de canal radicular.

Os dentes artificiais foram divididos em dois grupos com dois dentes em cada. No primeiro grupo (G1) foi executado a instrumentação dos canais radiculares utilizando limas de NiTi *M-Wire* com cinemática recíproca (Reciproc, VDW, Munique, Alemanha) em dentes com raízes preenchidas por material radiopacificador. No segundo grupo (G2) foram empregadas limas NiTi *CM-Wire* com cinemática rotatória (ProDesign Logic, Easy, Minas Gerais, Brasil) em dentes com raízes sem preenchimento de material radiopacificador.

Confeção da base de apoio

Para atestar o melhor método para posicionamento dos dentes artificiais e blocos de canais simulados em resina, foram confeccionadas duas bases de apoio, uma com o emprego de sílica de adição (Kulzer, Tóquio, Japão) e outra com a utilização de Isopor® (Isoplast, Maracanaú, Ceará), nos quais os dentes e os blocos de resina foram fixados com as faces oclusais levemente inseridas na superfície destes materiais sendo em seguida tomografados pré e pós intervenção endodôntica (figura 1).

Protocolo de intervenção endodôntica

Inicialmente foram obtidas imagens através de TCFC de todos os dentes artificiais pré-instrumentação. Em seguida o protocolo de intervenção endodôntica foi realizado em todos os dentes como preconizado por Lopes e Siqueira (2015), selecionando-se uma broca esférica diamantada 1016 (KG Sorensen, São Paulo, SP, Brasil) compatível com o tamanho da cavidade pulpar do dente para executar o acesso endodôntico. Após a trepanação da cavidade pulpar, foi

realizado a remoção de todo o teto pulpar e as paredes regularizadas com uma ponta diamantada tronco-cônica 3081 (KG Sorensen, São Paulo, SP, Brasil) em alta rotação.

A localização da entrada dos canais dos dentes artificiais foi efetuada utilizando sonda exploradora reta nº 47 (Golgran, São Caetano do Sul, São Paulo, Brasil) e exploração até a visualização da ponta do instrumento manual no forame apical dos canais, utilizando sequência de limas tipo K #08, #10, #15 e #20 de 25 milímetros (Dentsply-Maillefer, Ballaigues, Suíça) com movimento de cateterismo ($\frac{1}{4}$ de volta para cada lado à medida que se adentra ao canal radicular). A solução irrigadora usada foi o Hipoclorito de Sódio (Asfer®, Indústria Química Ltda, São Caetano do Sul, SP, Brasil) na concentração de 2,5% que é a concentração preconizada pela Universidade Federal do Ceará (UFC) tanto para as práticas laboratoriais quanto clínicas.

No G1 o preparo dos canais radiculares foi executado com uso do sistema mecanizado Reciproc R25 de 25 milímetros (VDW, Munique, Alemanha) e no G2 com sistema rotatório ProDesign Logic 25/06 de 25 milímetros (Easy, Minas Gerais, Brasil).

Os sistemas que utilizam o movimento recíprocante preparam os canais radiculares utilizando um único instrumento. O poder de corte deste instrumento é no sentido anti-horário. O sistema é composto por três instrumentos, escolhidos de acordo com a anatomia de cada canal radicular: R25 – vermelho, prepara o batente apical com diâmetro 0,25mm e conicidade 8%; R40 – preto, prepara o batente apical com diâmetro 0,40mm e conicidade 6%; R50 – amarelo, prepara o batente apical com diâmetro 0,50mm e conicidade 5%. O motor elétrico VDW (VDW, Munique, Alemanha) foi ajustado em RECIPROC ALL. Durante a técnica de preparo biomecânico o instrumento foi introduzido nos canais com movimentos de bicada, com uma leve pressão, até alcançar o comprimento de trabalho, executando-se a irrigação dos sistemas de canais a cada ciclo e estabelecimento da patência.

O sistema rotatório ProDesign Logic foi acionado através do motor elétrico VDW (VDW, Munique, Alemanha), na programação *Doctor 's* com 4 newtons (N) de torque e 950 rotações por minuto (RPM) de velocidade. Este instrumento também segue o conceito de lima única e foi introduzido nos canais com movimentos de entrada e saída em direção ao ápice. Após essa etapa foi realizado prova do cone utilizando cone MX de 28 milímetros (Odus de Deus, Belo Horizonte, MG, Brasil) para atestar conclusão do preparo de cada dente e inserido um material radiopacificador composto Hidróxido de Cálcio P.A. (BIODINÂMICA, Paraná, Brasil) e Iodofórmio (BIODINÂMICA, Paraná, Brasil) nos condutos dos dentes a fim de evidenciar o preparo dos sistemas de canais radiculares através das imagens tomográficas.

As imagens tomográficas dos dentes artificiais foram obtidas através tomógrafo Eagle Edge 3D, um sistema de tomografia volumétrica de feixe cônico 3 em 1, do Curso de Odontologia da Universidade Federal do Ceará- *campus* Sobral. O aparelho utiliza a tecnologia VBeam - Variable Cone Beam - desenvolvida pela Dabi Atlante®, garante alta definição em imagens com FOV (*Field of View*) de 5x5 cm, 6x8 cm e 8x8 cm. Apresenta processamento automático, onde, independentemente do perfil escolhido, as imagens são automaticamente processadas e exibidas dentro dos parâmetros de *sharpen*, brilho e contraste previamente determinado, dando agilidade ao fluxo de trabalho e padronização dos exames.

Para os casos analisados, foi utilizado o protocolo com 8,0 cm de altura, 8,0 cm de diâmetro, 32,0 segundos de exposição e 0,13 de voxel. A quilovoltagem foi ajustada em 85.0 kVp e a miliamperagem em 5.0 mA, 0,5 de ponto focal, distância da fonte ao sensor: 71,4 cm. Em seguida as imagens foram convertidas para o formato DICOM (*Digital and Communications in Medicine*) e reformatadas no programa 3D Slicer®. As análises foram realizadas mediante cortes axiais, sagitais e coronais selecionados para sobreposição dos mesmos.

Essas imagens foram obtidas antes, e logo após a instituição de intervenção endodôntica dos referidos dentes.

Importando arquivo DICOM para construção do modelo 3D

O presente protocolo propõe a utilização do *software 3D Slicer* (<https://www.slicer.org>) de acesso público e gratuito, para a reconstrução do modelo tridimensional (3D) a partir do arquivo da tomografia computadorizada.

Após importação do arquivo DICOM, os modelos 3D foram construídos seguindo os seguintes passos na extensão *Volume Rendering: Volume* (selecionar o arquivo DICOM pré-instrumentação e ativar modo de visualização) >*Display* >*Preset* (selecionar o filtro de predefinição de exibição “*US-FETAL*”) >*Shift* (ajustar o valor *threshold* para melhor visualização da imagem 3D renderizada) (Figura 2).

Extraindo subvolumes da imagem

Para realizar a segmentação de todos os dentes individualmente do arquivo de imagem, foi utilizado os seguintes passos na extensão *Crop Volume: Input volume* (selecionar o arquivo

DICOM pré-instrumentação) > *Display ROI* (enquadrando o dente selecionado em todos os cortes da região de interesse) > *Output volume* > *Create new volume as...* (nomear o dente selecionado) > *Apply* (Figura 3).

Construção do modelo 3D dos dentes individualizados

Após a segmentação dos dentes da imagem em arquivos individualizados, foram construídos modelos 3D seguindo os seguintes passos na extensão *Volume Rendering: Volume* (selecionar o arquivo do dente individualizado) > *Display* > *Preset* (selecionar o filtro de predefinição de exibição “*US-FETAL*”) > *Shift* (ajustar o valor *threshold* para melhor visualização da imagem 3D renderizada) (Figura 4).

Segmentação dos sistemas de canais radiculares

A segmentação dos sistemas de canais radiculares foi efetuada seguindo os seguintes passos na extensão *Segment Editor: Master volume* (selecionar arquivo do dente a ser segmentado) > *Segmentation* > *Create a new Segmentation as...* (nomear arquivo da segmentação) > *Add* > *Effects* > *Threshold* > *Threshold Range* (ajustando o valor *threshold* para segmentação dos canais radiculares de acordo com a densidade da imagem dos sistemas de canais radiculares de cada dente), > *Use for masking* > *Draw Effect* (selecionando os canais no corte axial usando a ferramenta em diversos comprimentos do conduto) > *Fill between slices* > *Initialize* > *Apply* > *Show 3D*. Após a renderização da segmentação foi executada a análise do modelo 3D e correções de pequenos excessos pós segmentação utilizando a ferramenta *Erase* (Figura 5, 6 e 7).

Alinhamento dos modelos e canais radiculares

O alinhamento dos canais radiculares foi realizado de acordo com a seguinte sequência na extensão *Fiducial Registration Wizard: From fiducials* > *Create new MarkupsFiducial ass...* (Nomear dente pré-instrumentação) > *Places a Markup Point* (foram selecionados como pontos estáticos os ápices radiculares e zonas de furca) > *To fiducials* > *Create new MarkupsFiducial ass...* (Nomear dente pós-instrumentação) > *Place a Markup Point* (selecionar os mesmos pontos de referência no modelo do dente pós-instrumentação) (Figura 8). Após de inserir os pontos em ambos os modelos na mesma ordem e posição, foram seguidos os seguintes passos:

Place fiducials using transforms >Registration result (From->To) transform >Create new LinearTransform as... (nomear sobreposição “pré to pós”) >Módulo Data > Seleccionar modelo pré-instrumentação >Applied transform >Pré to Pós (Figura 9).

Análise do alinhamento e das diferenças entre os canais pré e pós-instrumentação

Após o alinhamento dos modelos segmentados em 3D, foi realizada a análise das diferenças dos dentes através da sobreposição dos canais radiculares pré e pós instrumentação e análise por meio dos cortes axiais, sagitais e coronais, dividindo o dente em terço cervical, médio e apical dos canais radiculares (Figura 10).

RESULTADOS

Base de apoio de Silicona x Base de apoio de Isopor

Observou-se nas imagens tomográficas com a utilização da base de silicona uma diferença no posicionamento da altura de todos os dentes, em decorrência da pressão exercida sobre o material, dificultando o nivelamento dos canais pré e pós-instrumentação na análise dos cortes axiais. Além disso, foi evidenciado uma semelhança na radiopacidade entre a base de silicona e dos dentes 3 e 4 (sem radiopacificador), no entanto, não interferiu na delimitação dos dentes e dos condutos.

Com a utilização da base de isopor visualizou-se nas imagens tomográficas um sombreamento da base, sem interferência e sobreposição na visualização dos dentes e condutos radiculares, além ter apresentado eficiência na manutenção dos dentes e blocos em posição.

Análise das imagens tomográficas dos dentes artificiais pré-instrumentação

Durante a análise das imagens tomográficas dos dentes artificiais pré-instrumentação foi evidenciado imagens bem definidas do modelo 3D renderizado em todos os dentes. O dente 1 apresentou radiopacificador preenchido de forma irregular no interior dos condutos, sendo facilmente visualizado na câmara pulpar e terço cervical, no entanto com pouca nitidez no terço

médio e apical nos cortes axiais. Em contrapartida, o dente 2 apresentou radiopacificador distribuído de forma satisfatória, facilitando a visualização dos canais radiculares em todos os terços nos cortes axiais. Nos dentes 3 e 4 foi evidenciado uma radiolucidez discreta dos condutos radiculares, principalmente no terço apical (Tabela 1).

Análise das imagens tomográficas dos dentes artificiais pós-instrumentação

Na tabela 2, podemos observar que os dentes 1 e 2 apresentaram boa visualização da luz dos condutos radiculares pós-instrumentação nos terços cervical e médio, no entanto foi observada pouca nitidez na região apical. Tais dentes exibem baixa radiopacidade, causando um menor contraste com a luz dos canais. No dente 1 foi possível visualizar a presença de fragmentos de material radiopacificador nas paredes da câmara pulpar e no assoalho. Por outro lado, o dente 2 além de apresentar radiopacificador nas paredes da câmara pulpar, observou-se no terço apical do conduto da raiz méso-vestibular, sugerindo desvio do trajeto original do canal durante a instrumentação.

Nos dentes 3 e 4 pode-se observar uma excelente nitidez dos condutos radiculares nos cortes axiais e sagitais pós-instrumentação. Estes exibiram uma maior radiopacidade causando um melhor contraste com a luz dos canais.

Análise das imagens tomográficas dos blocos de canais simulados em resina

Na análise das imagens dos blocos de canais simulados em resina observou-se falhas no preenchimento do radiopacificador na câmara pulpar e no interior dos canais, além de exibirem uma baixa nitidez na visualização da luz dos canais nos cortes axiais pré-instrumentação.

Análise dos dentes artificiais com inserção de material radiopacificador pós-instrumentação

Observou-se durante a análise dos dentes artificiais após inserção de material radiopacificador uma excelente visualização e nitidez dos canais nos cortes axiais e sagitais, no

entanto pode-se observar uma falha do preenchimento do material radiopacificador no terço apical do canal disto-vestibular (DV) do dente 1 e no terço apical do canal palatino (P) e méso-vestibular (MV) do dente 3. Além disso, constatou-se o preenchimento de radiopacificador na região do desvio apical do canal MV do dente 2 (tabela 3).

Análise da segmentação dos dentes artificiais

Segmentação dos canais radiculares do dente 1

Não foi observado uma segmentação satisfatória dos canais do dente 1 pré-instrumentação, em virtude da falta de nitidez do radiopacificador, principalmente nos terços médio e apical dos canais radiculares, que por apresentarem menor diâmetro impossibilitou um adequado preenchimento do material.

Após a instrumentação dos canais radiculares obteve-se uma boa visualização e alargamento de todos os condutos do dente 1. No entanto, nos terços apicais dos canais vestibulares apresentaram algumas distorções dificultando a segmentação, tornando, conseqüentemente a sobreposição das imagens pré e pós-instrumentação pouco satisfatória devido a incapacidade de realizar um alinhamento adequado dos canais radiculares.

Segmentação dos canais radiculares do dente 2

Na segmentação dos canais radiculares do dente 2 foi constatado um aumento do diâmetro dos canais pré-instrumentação quando comparado ao canais pós-instrumentação, devido à falta de definição dos limites dos condutos nas imagens pré-instrumentação e da baixa radiopacidade do material radiopacificador. Além disso, foi verificado um bom alinhamento dos condutos pré e pós-instrumentação, no entanto, as sobreposições foram prejudicadas, dado que não foi possível estabelecer o diâmetro real do conduto pré-instrumentação através dos pontos de referência.

Segmentação dos canais radiculares do dente 3

A segmentação dos canais radiculares do dente 3 pré-instrumentação tornou-se inviável em virtude da falta de nitidez da luz dos canais. Contudo, foi verificada uma boa segmentação dos canais pós-instrumentação. Ademais, a dificuldade de segmentar os canais do dente pré-

instrumentação impossibilitou a realização a sobreposição dos condutos pré e pós-instrumentação.

Segmentação dos canais radiculares do dente 4

A segmentação dos canais radiculares pré-instrumentação do dente 4 tornou-se inviável em virtude da falta de nitidez da luz dos canais, no entanto, após a instrumentação os condutos foram segmentados de maneira satisfatória.

Em consequência da dificuldade de segmentar os canais do dente pré-instrumentação, não foi possível realizar a sobreposição das imagens pré e pós-instrumentação.

Segmentação dos canais radiculares dos dentes 1, 2, 3 e 4 pós-instrumentação com inserção de material radiopacificador

A segmentação dos canais dos dentes pós-instrumentação e inserção de material radiopacificador foi possível de ser realizada de forma automática através da ferramenta "Threshold". Observou-se a presença de material radiopacificador na região externa dos dentes, sendo necessário realizar sua remoção com auxílio da segmentação manual. Além disso, verificou-se um maior acúmulo de radiopacificador nos ápices dos canais, tornando essa região com maior diâmetro e de fácil visualização durante a segmentação. Pode-se observar uma falha no preenchimento de radiopacificador no terço médio do canal palatino no dente 1. Por outro lado, não foi possível constatar uma diferença entre tipos de instrumentação durante a segmentação.

DISCUSSÃO

Durante a graduação em Odontologia os alunos devem integrar seus conhecimentos teóricos e habilidades motoras, a fim de adquirir competência necessária para prestar assistência ao paciente. Entretanto, o processo de ensino e aprendizagem em Odontologia bem como o seu processo avaliativo na graduação é objetivado na produção de uma nota e não desenvolvida como processo em que o mais importante é o aprimoramento das habilidades na formação de um cirurgião-dentista em todas as suas dimensões, o que pode ser entendido em inconsistências na formação acadêmica.^{1,15,16}

Na graduação em Odontologia e demais áreas de ciências da saúde, a avaliação das

atividades práticas são fundamentais no processo de aprendizagem, onde a correta preparação do aluno deve seguir um planejamento tanto laboratorial quanto clínico, em ambos adotando-se o ensino de várias etapas operatórias. Tendo conhecimento da estreita relação entre o aprendizado do ensino teórico e sua aplicação nas atividades pré-clínicas, é importante identificar e melhorar a subjetividade do processo avaliativo, que pode prejudicar o processo de aprendizado.¹⁷

Especialmente no processo de ensino laboratorial na área de Endodontia, onde habitualmente o aprendizado de técnicas endodônticas iniciam-se com atividades laboratoriais que simulam as várias etapas do tratamento endodôntico em dentes humanos extraídos, empregando-se radiografias periapicais como ferramenta para avaliação da qualidade desses tratamentos,^{1,15} são observados variações em relação à quantidade de técnicas de preparo do canal radicular e quanto ao uso de sistemas automatizados, ressaltando a importância da incorporação de novas metodologias capazes de propiciar um maior domínio do aluno durante o treinamento pré-clínico, bem como a utilização de tecnologias que possam favorecer a avaliação do processo ensino-aprendizagem.¹⁸ Dessa forma, o presente estudo buscou mensurar o uso de um *software* gratuito na tentativa de eleger uma nova ferramenta de avaliação no contexto do processo de ensino da prática laboratorial odontológica.

O *software 3D Slicer* é uma ferramenta de visualização de imagens tomográficas que pode ser utilizado na análise da instrumentação de canais radiculares em dentes artificiais auxiliando no processo avaliativo e de ensino em Endodontia laboratorial. Foi verificado que esta ferramenta é capaz de realizar a segmentação dos canais pós-instrumentação com e sem a presença de material radiopacificador, permitindo observar o alargamento e conicidade condutos e detectar erros do trajeto do canal após o preparo. A segmentação é um processo em que são selecionados em uma imagem regiões do mesmo tipo de estrutura anatômica ou tecido com o objetivo de simplificar a representação da imagem para facilitar a sua análise.¹³ Ademais, esta técnica pode ser realizada de forma manual ou através de *thresholding*, no qual são selecionadas *voxels* maiores que um determinado valor de escala de cinza HU (*Hounsfield*), servindo como referência para diferenciar as estruturas ósseas dos tecidos moles, a fim de renderizar um modelo de superfície 3D das estruturas selecionadas a partir desses *voxels*.^{11,13}

Em relação ao *software*, foram observadas dificuldades para quantificar mudanças entre a pré e pós-instrumentação através de sobreposições, em consequência das limitações para a realização da segmentação dos dentes pré-instrumentação. Dentre as limitações encontradas

neste estudo para a realização da segmentação dos condutos principalmente na pré-instrumentação foi a baixa radiopacidade dos dentes artificiais, gerando pouco contraste com a luz dos canais, a baixa radiopacidade e falta de uniformidade do material radiopacificador fabricado no interior dos condutos canais dos dente 1 e 2 e a falta de nitidez dos condutos principalmente no terço médio e apical (dentes 3 e 4), dificultando a prática da segmentação manual das imagens de forma satisfatória. No estudo de Weschenfelder et al.³ (2018) em que compararam as características radiográficas e a qualidade da imagem de algumas marcas de dentes artificiais com o dente natural para auxiliar no processo de ensino e aprendizagem de atividades de ensino laboratorial, consideraram boa a qualidade da imagem radiográfica dos dentes humanos e do fabricante Real Dent. Em contrapartida, os dentes artificiais do fabricante IM do Brasil e do Fábrica de Sorrisos foram considerados de pior qualidade, justificando os achados em nosso estudo, em que constatou-se uma ausência nitidez dos condutos e uma baixa radiopacidade dos dentes do fabricante IM do Brasil.

Sobre o ensino em Endodontia laboratorial, a validade do uso de dentes artificiais neste estudo baseia-se no fato dos dentes naturais apresentarem variabilidade anatômica das raízes e morfologias externas e internas diversas, podendo tornar a instrumentação de sistemas de canais radiculares uma tarefa complexa, uma vez que tais variações podem favorecer acidentes como desvio do trajeto original do canal, transporte do forame e perfurações exigindo tempo, paciência e habilidade por parte do operador, além do domínio de uma técnica adequada.^{7,8, 15,19}

Ademais, segundo El-Kishawi, Khalaf, e Winning⁸ (2021), o uso de canais radiculares simulados permite a padronização da dureza, comprimento, largura (diâmetro), localização e grau de curvatura do canal radicular, e sua uniformização permite a reprodutibilidade dos resultados. Consequentemente, seu uso pode facilitar o desenvolvimento de habilidades, bem como a instituição de um protocolo de avaliação dos estudantes. No entanto, o uso de blocos de canais simulados foi não considerado vantajoso para avaliação do processo de ensino-aprendizagem na metodologia deste estudo, pois apresentaram falta de uniformidade no preenchimento de radiopacificador e dificuldade de visualização dos condutos radiculares nas imagens tomográficas analisadas através do programa de software *3D Slicer*.

No estudo de Shetty et al.²⁰ (2021), o *3D Slicer*, demonstrou precisão no que diz respeito à avaliação volumétrica do espaço polpa em dentes naturais pós- procedimentos endodônticos regenerativos, ao comparar a utilização de dois diferentes softwares de imagem (OsiriX MD e *3D Slicer*). Esse estudo foi o primeiro a demonstrar a aplicação passo a passo do *3D Slicer*, para segmentação e estimativa de volume dos espaços pulpares de dentes tratados com

procedimentos endodônticos regenerativos. Adicionalmente, não foi identificado na literatura nenhuma descrição da utilização desta ferramenta como recurso didático na Endodontia.

Portanto, é válido ressaltar que nosso estudo é pioneiro na aplicação do *software 3D Slicer* na análise da instrumentação de canais radiculares em dentes artificiais, tendo em vista que já se reporta o uso desta plataforma em outras áreas da Odontologia. Dessa forma, novos estudos sobre essa temática são imprescindíveis, considerando que uma das principais vantagens do mesmo é seu acesso gratuito, o que facilita a aquisição de alunos de universidades públicas, embora este exija treinamento prévio para sua utilização e conhecimento da língua inglesa.

CONCLUSÃO

É importante do ponto de vista educacional a inclusão de novas ferramentas de avaliação e metodologias que possam evitar a subjetividade na avaliação do processo de ensino-aprendizagem na Endodontia, visto que a identificação de possíveis erros operatórios durante o treinamento laboratorial de técnicas endodônticas, ajudam a alcançar maiores índices de sucesso na prática clínica e podem influenciar positivamente no desempenho de habilidades dos alunos.

Neste estudo, o *3D Slicer* demonstrou ser uma ferramenta de grande valia para avaliar a instrumentação endodôntica em ambiente virtual na graduação, uma vez que se encontra acessível para uso acadêmico e de pesquisa.

AGRADECIMENTOS

A referida pesquisa teve apoio e suporte da Fundação Cearense de Apoio ao Desenvolvimento Científico e Tecnológico (FUNCAP) e da Universidade Federal do Ceará-Campus Sobral que possibilitaram meios técnicos, científicos e estruturais.

REFERÊNCIAS

1. Silva IB da, Ferreira TT, Silva EGF da, Barros ABA, Franco LLMM, Silva BS de F, et al. Percepção de docentes de Odontologia sobre o uso de dentes humanos como recurso educativo em atividades pré-clínicas. *Revista da ABENO*. 2020 Aug 6;20(2):57–63.
2. Felipe EF, Costa GBM da, Jank Júnior N, Costa JA da. Aspectos éticos da obtenção de dentes por estudantes de uma graduação em Odontologia. *Revista Bioética*. 2014 Apr;22(1):171–5.
3. Weschenfelder VM, Bainy PT, Vizzotto MB, Luisi SB, Montagner F, Melo TAF. Radiopacidade de dentes artificiais para treinamento pré-clínico de endodontia. *Rev Odontol UNESP*. 2019;48:e20190053. <https://doi.org/10.1590/1807-2577.05319>
4. Campos MIC. O Uso de Dentes Bovinos como Substitutos de Dentes Humanos em Pesquisas Odontológicas: Uma Revisão da Literatura. *Pesquisa Brasileira em Odontopediatria e Clínica Integrada* [Internet]. 2008 Jan 1 [cited 2023 Jan 20]; Available from: https://www.academia.edu/48815290/O_Uso_de_Dentes_Bovinos_como_Substitutos_de_Dentes_Humanos_em_Pesquisas_Odontol%C3%B3gicas_Uma_Revis%C3%A3o_da_Literatura
5. Freitas AB. Uso de Dentes Humanos Extraídos e os Bancos de Dentes nas Instituições Brasileiras de Ensino de Odontologia. *Pesquisa brasileira em odontopediatria e clínica integrada*. 2012 Mar 1;12(1):59–64. <http://dx.doi.org/10.4034/pboci.2012.121.09>.
6. Mello-Moura ACV. Performance de diferentes métodos de instrumentação radicular em dentes decíduos humanos e artificiais avaliado pela tomografia computadorizada por feixe cônico [Internet]. *teses.usp.br*. 2011 [cited 2023 Jan 20]. Available from: <https://teses.usp.br/teses/disponiveis/23/23132/tde-22092011-171632/pt-br.php>
7. Aquino MB, Lima DA, Câmara AC, Aguiar CM. Avaliação Comparativa da Centralização do Preparo Biomecânico em Canais Instrumentados pelos sistemas RECIPROC E MTWO. XV ENEXT/INEXC, 2015. PDF Free Download [Internet]. *docplayer.com.br*. [cited 2023 Jan 20] Available from: <https://docplayer.com.br/10961560-Avaliacao-comparativa-da-centralizacao-do-preparo-biomecanico-em-canais-instrumentados-pelos-sistemas-reciproc-e-mtwo.html>
8. Mendes J da S, Montagner F, Melo TAF de, Luisi SB. Avaliação de dentes monorradiculares artificiais utilizados para treinamento endodôntico. *Revista de Odontologia da UNESP*. 2020;49.
9. Anastacio MD. O processo de aprendizagem em endodontia automatizada por alunos de graduação. *www.lume.ufrgs.br* [Internet]. 2020 [cited 2023 Jan 20]; Available from: <https://www.lume.ufrgs.br/handle/10183/220927>
10. Bueno MR, Estrela C. Impacto de um novo software de tomografia computadorizada de feixe cônico na tomada de decisão clínica em Endodontia. *Imprensa Odontológica Endod*. 2019 set-dez;9(3):20-8.

11. Carvalho FSR, Dos Santos TJS, Pita Neto IC, Studart Soares EC, Costa FWG. Workflow in open-source software for computed tomography analysis: technical note. *Br J Oral Maxillofac Surg*. 2022 Sep;60(7):987-990. doi: 10.1016/j.bjoms.2022.01.004. Epub 2022 Jan 13. PMID: 35317936.
12. Cevidanes LH, Motta A, Proffit WR, Ackerman JL, Styner M. Cranial base superimposition for 3-dimensional evaluation of soft-tissue changes. *Am J Orthod Dentofacial Orthop*. 2010 Apr;137(4 Suppl):S120-9. doi: 10.1016/j.ajodo.2009.04.021. PMID: 20381752; PMCID: PMC2859472.
13. Fedorov A, Beichel R, Kalpathy-Cramer J, Finet J, Fillion-Robin JC, Pujol S, Bauer C, Jennings D, Fennessy F, Sonka M, Buatti J, Aylward S, Miller JV, Pieper S, Kikinis R. 3D Slicer as an image computing platform for the Quantitative Imaging Network. *Magn Reson Imaging*. 2012 Nov;30(9):1323-41. doi: 10.1016/j.mri.2012.05.001. Epub 2012 Jul 6. PMID: 22770690; PMCID: PMC3466397.
14. Gomes LR, Gomes M, Jung B, Paniagua B, Ruellas AC, Gonçalves JR, Styner MA, Wolford L, Cevidanes L. Diagnostic index of 3D osteoarthritic changes in TMJ condylar morphology. *Proc SPIE Int Soc Opt Eng*. 2015 Feb;9414:941405. doi: 10.1117/12.2082226. PMID: 26709325; PMCID: PMC4689323.
15. El-Kishawi M, Khalaf K, Winning T. How to Improve Fine Motor Skill Learning in Dentistry. *Int J Dent*. 2021 Feb 8;2021:6674213. doi: 10.1155/2021/6674213. PMID: 33628248; PMCID: PMC7884127.
16. Nuto S de AS, Noro LRA, Cavalsina PG, Costa Í do CC, Oliveira ÂGR da C. O processo ensino-aprendizagem e suas conseqüências na relação professor-aluno-paciente. *Ciência & Saúde Coletiva*. 2006 Mar;11(1):89-96.
17. Da Cunha AL, Quirino AC, Melo AB, Salazar-Silva JR. UFPB-PRG XI encontro de iniciação à docência a avaliação do processo ensino-aprendizagem nas atividades práticas da disciplina Endodontia I DA UFPB [Internet]. [cited 2023 Jan 20]. Available from: http://www.prac.ufpb.br/anais/xenex_xienid/xi_enid/monitoriapet/ANAIS/Area6/6CCSDORMT02.pdf
18. Faria AGM, Sydney GB, Batista A, Pessoa OF. Método para o ensino de endodontia laboratorial: plataforma radiográfica para canais simulados. *Revista Odontológica do Brasil Central* [Internet]. 2011 Apr 20 [cited 2023 Jan 20];20(52). Available from: <https://www.robrac.org.br/seer/index.php/ROBRAC/article/view/553/535>
19. Paqué F, Musch U, Hülsmann M. Comparison of root canal preparation using RaCe and ProTaper rotary Ni-Ti instruments. *Int Endod J*. 2005 Jan;38(1):8-16. doi: 10.1111/j.1365-2591.2004.00889.x. PMID: 15606817.
20. Shetty H, Shetty S, Kakade A, Shetty A, Karobari MI, Pawar AM, Marya A, Heboyan A, Venugopal A, Nguyen TH, Rokaya D. Three-dimensional semi-automated volumetric assessment of the pulp space of teeth following regenerative dental

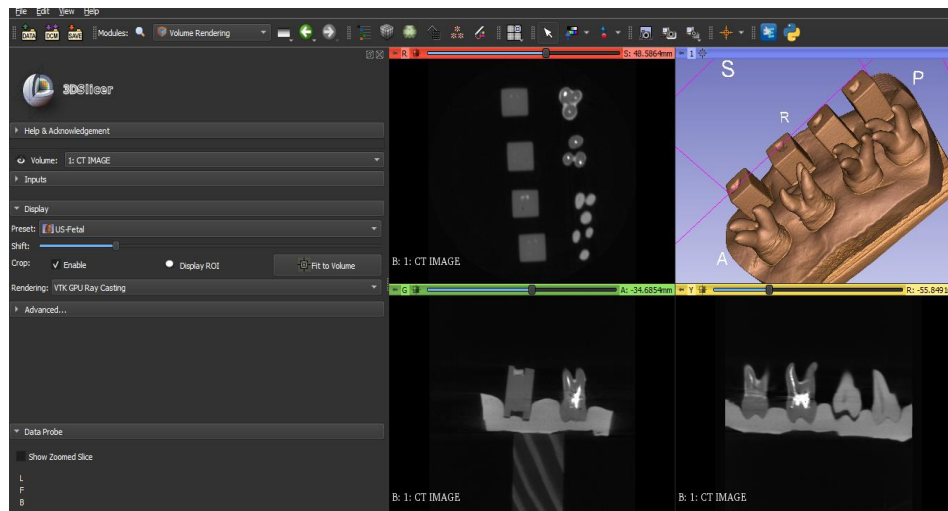
procedures. *Sci Rep.* 2021 Nov 9;11(1):21914. doi: 10.1038/s41598-021-01489-8.
PMID: 34754049; PMCID: PMC8578625.

FIGURAS

Figura 1- Fixação dos dentes e blocos de resina na placa de silicone

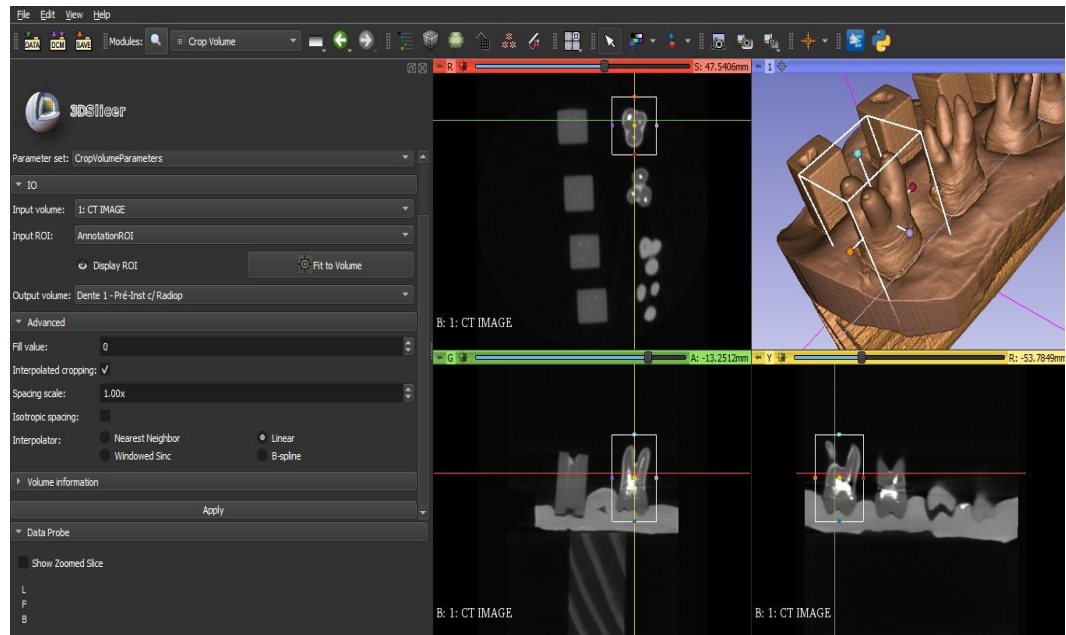


Figura 2 – Modelo 3D renderizado a partir do arquivo DICOM



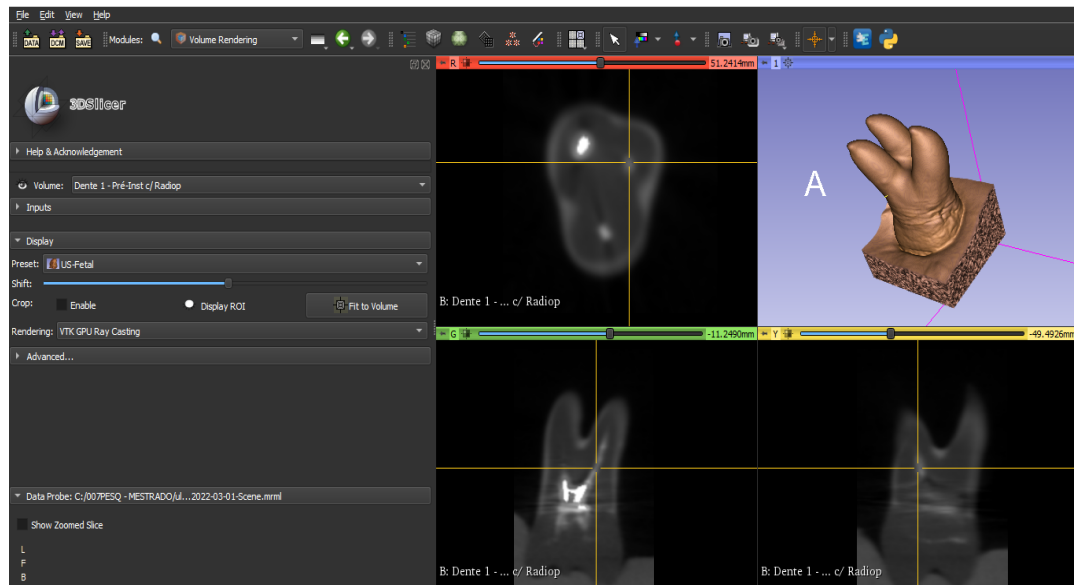
Fonte: elaborado pelo autor no *software 3DSlicer*

Figura 3 – Enquadrando a área de interesse na extensão *Crop Volume*.



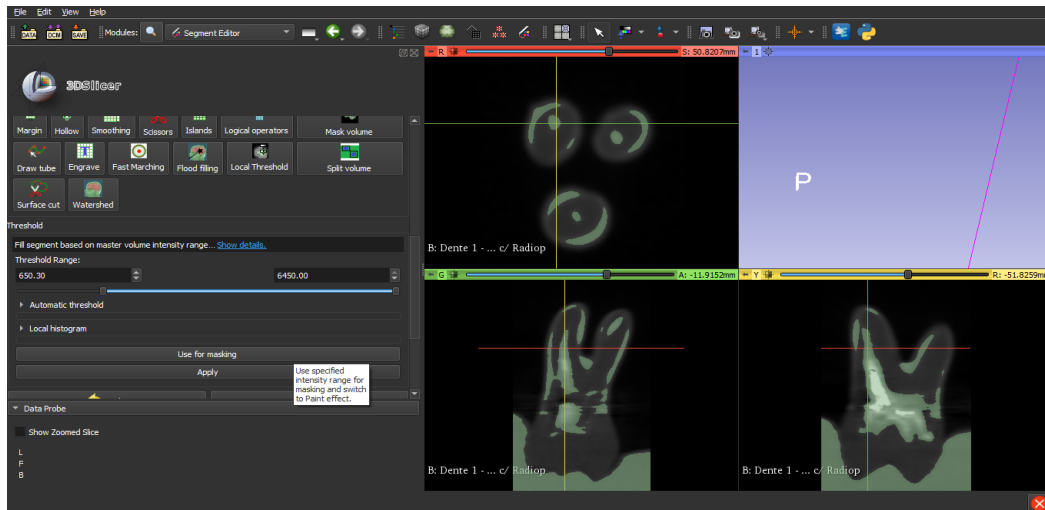
Fonte: elaborado pelo autor no *software 3DSlicer*

Figura 4 – Modelo 3D renderizado a partir da segmentação do dente 1 pré-instrumentação



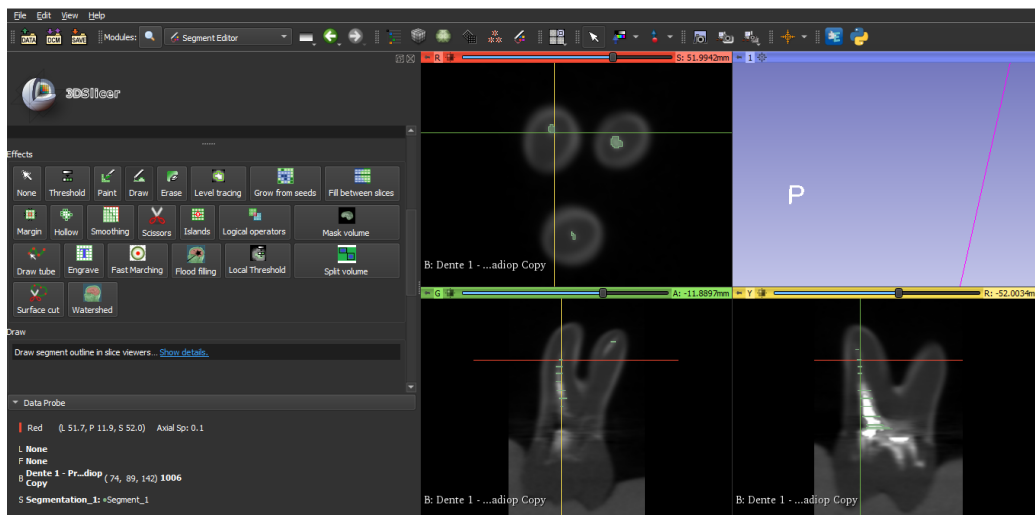
Fonte: elaborado pelo autor no *software 3DSlicer*

Figura 5 –Uso da ferramenta *Threshold Range* no dente 1 pré-instrumentação para definição das áreas de interesse para posterior segmentação dos canais radiculares



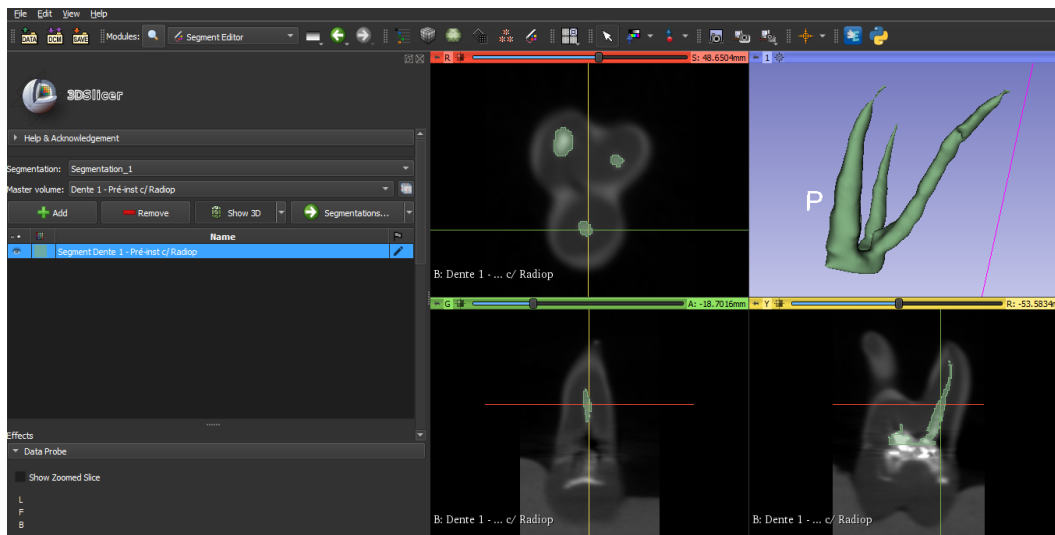
Fonte: elaborado pelo autor no *software 3DSlicer*

Figura 6 – Segmentação dos canais radiculares do dente 1 pré-instrumentação utilizando a ferramenta *Draw Effect*



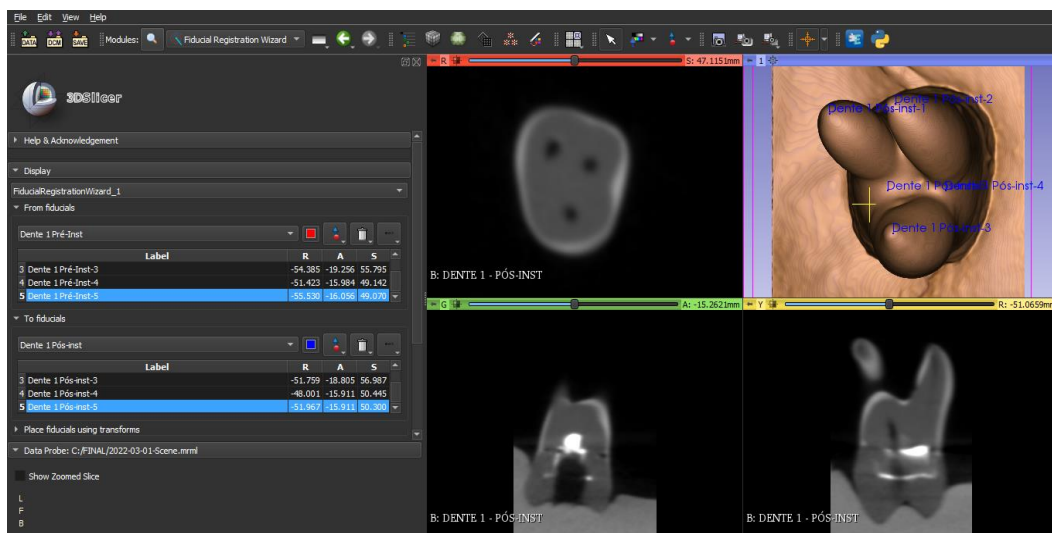
Fonte: elaborado pelo autor no *software 3DSlicer*

Figura 7 – Canais radiculares do dente 1 pré-instrumentação segmentados em 3D



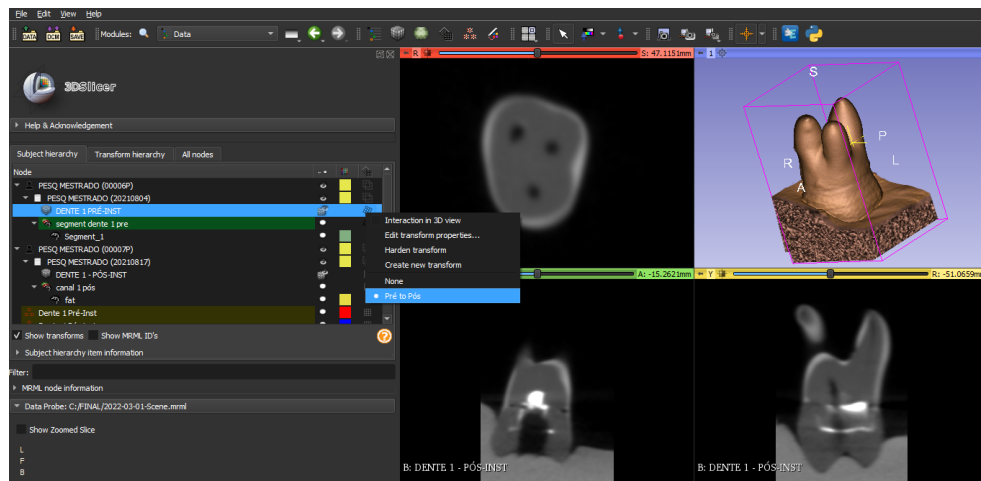
Fonte: elaborado pelo autor no *software 3DSlicer*

Figura 8 - Em azul, observamos os pontos de referência marcados no modelo pós-instrumentação



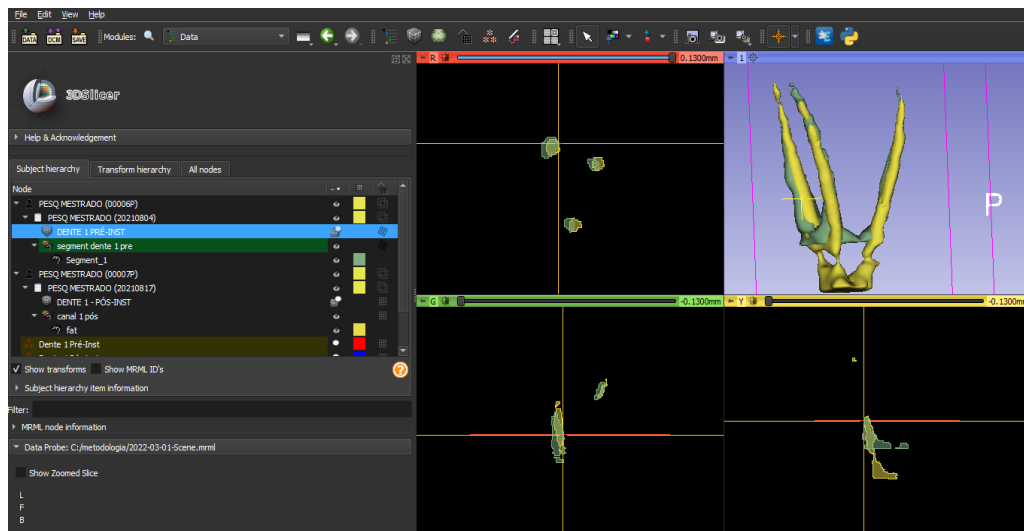
Fonte: elaborado pelo autor no *software 3DSlicer*

Figura 9 – Modelos pré e pós instrumentação do dente 1 alinhados



Fonte: elaborado pelo autor no *software 3DSlicer*

Figura 10- Canais pré e pós instrumentação alinhados para análise da instrumentação. Em verde, observamos as áreas referentes aos canais pré-instrumentação e em amarelo, áreas referentes aos canais pós-instrumentação



Fonte: elaborado pelo autor no *software 3DSlicer*

TABELAS

Tabela 1- Análise dos dentes pré-instrumentação posicionados na base de silicona

	DENTE 1 (com radiopacificador)	DENTE 2 (com radiopacificador)	DENTE 3 (sem radiopacificador)	DENTE 4 (sem radiopacificador)
Visualização do modelo em 3D renderizado	Boa definição	Boa definição	Boa definição	Boa definição
Visualização dos condutos radiculares nos cortes axiais	Apresenta radiopacificador distribuído de forma irregular	Apresenta radiopacificador distribuído de forma satisfatória	Apresenta radiolucidez discreta dos condutos radiculares	Apresenta radiolucidez discreta dos condutos radiculares

Fonte: autores

Tabela 2- Análise dos dentes pós-instrumentação posicionados na base de silicona

	DENTE 1	DENTE 2	DENTE 3	DENTE 4
Visualização dos condutos radiculares nos cortes axiais e sagitais	Apresentou uma boa visualização nos terços cervical e médio	Apresentou uma boa visualização nos terços cervical e médio,	Apresentou uma excelente nitidez	Apresentou uma excelente nitidez
Radiopacidade dos dentes	Baixa	Baixa	Alta	Alta

Fonte: autores

Tabela 3- Análise dos dentes artificiais com inserção de material radiopacificador pós-instrumentação

	DENTE 1	DENTE 2	DENTE 3	DENTE 4
Visualização dos condutos radiculares	Excelente	Excelente	Excelente	Excelente
Falhas no preenchimento do material radiopacificador	Terço apical do canal DV	Sem falhas	Terço apical do canal P e MV	Sem falhas

Fonte: autores

REFERÊNCIAS GERAIS

ALRAHABI, M. K. Evaluation of complications of root canal treatment performed by undergraduate dental students. **Libyan Journal Of Medicine**, [S.L.], v. 12, n. 1, p. 1345582, jan. 2017. Informa UK Limited. <http://dx.doi.org/10.1080/19932820.2017.1345582>.

ANASTACIO, Denicol Mauricio. **O processo de aprendizagem em endodontia automatizada por alunos de graduação**. 2020. Dissertação (Mestrado em Odontologia) – Programa de Pós-graduação em Odontologia, Universidade Federal do Rio Grande do Sul, Porto Alegre, 2020.

AQUINO, M. B. de; LIMA, D. A. M. de; CÂMARA, A. C.; AGUIAR, C. M. Avaliação comparativa da centralização do preparo biomecânico em canais instrumentados pelos sistemas Reciproc e MTwo. Universidade Federal de Pernambuco (UFPE). In: **XV ENEXT/I ENExC**, 2015.

AREDE, Ana Rita dos Santos. **Primeira experiência com o movimento recíprocante – qualidade da obturação realizada por um estudante de pré-graduação em canais simulados**. 2021. Dissertação (Mestrado em Integrado em Medicina Dentária) -Faculdade de Medicina Dentária, Universidade do Porto, Porto, 2021.

BUENO, Mike R.; ESTRELA, Carlos. Impacto de um novo software de tomografia computadorizada de feixe cônico nas tomadas de decisões clínicas em Endodontia. **Dental Press Endodontics**, [S.L.], v. 9, n. 3, p. 20-28, 5 set. 2019. Dental Press International. <http://dx.doi.org/10.14436/2358-2545.9.3.020-028.oar>.

CAMPOS, M. I. C. O Uso de Dentes Bovinos como Substitutos de Dentes Humanos em Pesquisas Odontológicas: Uma Revisão da Literatura. **Pesquisa Brasileira em Odontopediatria e Clínica Integrada**, Juiz de Fora, v. 8, n. 1, p.127-132, abr. 2008.

CARVALHO, Francisco Samuel Rodrigues; SANTOS, Thiago Jonathan Silva dos; PITA NETO, Ivo Cavalcante; SOARES, Eduardo Costa Studart; COSTA, Fábio Wildson Gurgel. Workflow in open-source software for computed tomography analysis: technical note. **British Journal Of Oral And Maxillofacial Surgery**, [S.L.], v. 60, n. 7, p. 987-990, set. 2022. Elsevier BV. <http://dx.doi.org/10.1016/j.bjoms.2022.01.004>.

CEVIDANES, Lucia H.C.; MOTTA, Alexandre; PROFFIT, William R.; ACKERMAN, James L.; STYNER, Martin. Cranial base superimposition for 3-dimensional evaluation of soft-tissue changes. **American Journal Of Orthodontics And Dentofacial Orthopedics**, [S.L.], v. 137, n. 4, p. 120-129, abr. 2010. Elsevier BV. <http://dx.doi.org/10.1016/j.ajodo.2009.04.021>.

DA CUNHA A.L.L.; QUIRINO, A.C.C; MELO, A.B.P, SALAZAR-SILVA, J.R. A Avaliação do processo ensino-aprendizagem nas atividades práticas da disciplina Endodontia I da UFPB. In: **XI Encontro de Iniciação à Docência**, 2008, João Pessoa. Anais/Catálogo de Resumos - X ENEX / XI ENID, 2008.

EL-KISHAWI, Mohamed; KHALAF, Khaled; WINNING, Tracey. How to Improve Fine Motor Skill Learning in Dentistry. **International Journal Of Dentistry**, [S.L.], v. 2021, p. 1-8, 8 fev. 2021. Hindawi Limited. <http://dx.doi.org/10.1155/2021/6674213>.

FARIA, A. G. M. *et al.* Método para o Ensino de Endodontia Laboratorial: Plataforma Radiográfica para Canais Simulados. **Rev Odontol Bras Central**, Curitiba, v. 52, n. 20, p. 64-67, 2011.

FEDOROV, Andriy; BEICHEL, Reinhard; KALPATHY-CRAMER, Jayashree; FINET, Julien; FILLION-ROBIN, Jean-Christophe; PUJOL, Sonia; BAUER, Christian; JENNINGS, Dominique; FENNESSY, Fiona; SONKA, Milan. 3D Slicer as an image computing platform for the Quantitative Imaging Network. **Magnetic Resonance Imaging**, [S.L.], v. 30, n. 9, p. 1323-1341, nov. 2012. Elsevier BV. <http://dx.doi.org/10.1016/j.mri.2012.05.001>.

FELIPE, E. F. *et al.* Aspectos éticos da obtenção de dentes por estudantes de uma graduação em Odontologia. **Revista Bioética**, Tubarão, v. 22, n. 1, p.171-175, mai., 2014.

FREITAS, Amanda Beatriz. Uso de Dentes Humanos Extraídos e os Bancos de Dentes nas Instituições Brasileiras de Ensino de Odontologia. **Pesquisa Brasileira em Odontopediatria e Clínica Integrada**, [S.L.], v. 12, n. 1, p. 59-64, 1 mar. 2012. APESB (Associação de Apoio a Pesquisa em Saúde Bucal). <http://dx.doi.org/10.4034/pboci.2012.121.09>.

GOMES, Liliane R.; GOMES, Marcelo; JUNG, Bryan; PANIAGUA, Beatriz; RUELLAS, Antonio C.; GONÇALVES, João Roberto; STYNER, Martin A.; WOLFORD, Larry; CEVIDANES, Lucia. Diagnostic index of 3D osteoarthritic changes in TMJ condylar morphology. **Proc Spie Int Soc Opt Eng**, [S.L.], p. 1-13, 20 mar. 2015. SPIE. <http://dx.doi.org/10.1117/12.2082226>.

GUELZOW, A.; STAMM, O.; MARTUS, P.; KIELBASSA, A. M.. Comparative study of six rotary nickel-titanium systems and hand instrumentation for root canal preparation. **International Endodontic Journal**, [S.L.], v. 38, n. 10, p. 743-752, out. 2005. Wiley. <http://dx.doi.org/10.1111/j.1365-2591.2005.01010.x>.

HULSMANN, Michael; PETERS, Ove A.; DUMMER, Paul M.H.. Mechanical preparation of root canals: shaping goals, techniques and means. **Endodontic Topics**, [S.L.], v. 10, n. 1, p. 30-76, mar. 2005. Wiley. <http://dx.doi.org/10.1111/j.1601-1546.2005.00152.x>.

INOJOSA, I. F. A. J. *et al.* Fatigue resistance of endodontic instruments manufactured in NiTi CM Wire and in conventional NiTi alloy with eletrochemical treatment. **Rgo - Revista Gaúcha de Odontologia**, Porto Alegre, v. 66, n. 2, p. 111-116, jun. 2018.

JUNGNICKEL, Luise; KRUSE, Casper; VAETH, Michael; KIRKEVANG, Lise-Lotte. Quality aspects of root canal treatments done by undergraduate dental students using four different endodontic treatment systems. **Acta Odontologica Scandinavica**, [S.L.], v.

76, n. 3, p. 169-174, 29 out. 2017. Informa UK Limited. <http://dx.doi.org/10.1080/00016357.2017.1396494>.

LOPES H. P.; SIQUEIRA JR, J.F. **Endodontia: biologia e técnica**. 4ª edição. Rio de Janeiro: Elsevier; 2015.

MELLO-MOURA, A. C. V. **Performance de diferentes métodos de instrumentação radicular em dentes decíduos humanos e artificiais avaliado pela tomografia computadorizada por feixe cônico**. 20122. Tese (Doutorado em Ciências Odontológicas) - Curso de Odontologia, Universidade de São Paulo, São Paulo, out. 2011.

MENDES, J. S. *et al.* Avaliação de dentes monorradiculares artificiais utilizados para treinamento endodôntico. **Revista de Odontologia da Unesp**, v. 49, p. 1-10, jul. 2020.

NUTO, Sharmênia de Araújo Soares; NORO, Luiz Roberto Augusto; CAVALSINA, Paola Gondim; COSTA, Íris do Céu Clara; OLIVEIRA, Ângelo Giuseppe Roncalli da Costa. O processo ensino-aprendizagem e suas conseqüências na relação professor-aluno-paciente. **Ciência & Saúde Coletiva**, [S.L.], v. 11, n. 1, p. 89-96, mar. 2006. FapUNIFESP (SciELO). <http://dx.doi.org/10.1590/s1413-81232006000100016>.

PAQUE, F.; MUSCH, U.; HULSMANN, M.. Comparison of root canal preparation using RaCe and ProTaper rotary Ni-Ti instruments. **International Endodontic Journal**, [S.L.], v. 38, n. 1, p. 8-16, jan. 2005. Wiley. <http://dx.doi.org/10.1111/j.1365-2591.2004.00889.x>.

SHETTY, Heeresh; SHETTY, Shishir; KAKADE, Adesh; SHETTY, Aditya; KAROBARI, Mohmed Isaqali; PAWAR, Ajinkya M.; MARYA, Anand; HEBOYAN, Artak; VENGOPAL, Adith; NGUYEN, The Hanh. Three-dimensional semi-automated volumetric assessment of the pulp space of teeth following regenerative dental procedures. **Scientific Reports**, [S.L.], v. 11, n. 1, p. 1-10, 9 nov. 2021. Springer Science and Business Media LLC. <http://dx.doi.org/10.1038/s41598-021-01489-8>.

SILVA, Iago Bruno da; FERREIRA, Tâmara Tiffany; SILVA, Elias Gomes Ferreira da; BARROS, Andressa Barcelos Aires; FRANCO, Lila Louise Moreira Martins; SILVA, Brunno Santos de Freitas; CARVALHO, Raquel Baroni de; MARTORELL, Leandro Brambilla. Percepção de docentes de Odontologia sobre o uso de dentes humanos como recurso educativo em atividades pré-clínicas. **Revista da Abeno**, [S.L.], v. 20, n. 2, p. 57-63, 6 ago. 2020. Associação Brasileira de Ensino Odontológico ABENO. <http://dx.doi.org/10.30979/rev.abeno.v20i2.966>.

TIEN, Michelle; TJOA, Hermawan; ZHOU, Maggie; ABBOTT, Paul V.. Comparative Study of Four Endodontic File Systems to Assess Changes in Working Length during Root Canal Instrumentation and the Effect of Canal Curvature on Working Length Change. **Journal Of Endodontics**, [S.L.], v. 46, n. 1, p. 110-115, jan. 2020. Elsevier BV. <http://dx.doi.org/10.1016/j.joen.2019.10.004>

VILAS-BOAS, R. C. *et al.* RECIPROC: Comparativo entre a cinemática recíproca e rotatória em canais curvos. **Revista Odontológica do Brasil Central**, Bauru, v. 63, n. 22, p. 164-168, 2013.

WESCHENFELDER, Vanessa Mallmann; BAINY, Paola Tentardini; VIZZOTTO, Mariana Boessio; LUISI, Simone Bonato; MONTAGNER, Francisco; MELO, Tiago André Fontoura de. Radiopacidade de dentes artificiais para treinamento pré-clínico de endodontia. **Revista de Odontologia da Unesp**, [S.L.], v. 48, p. 1-10, 26 mar. 2019. FapUNIFESP (SciELO). <http://dx.doi.org/10.1590/1807-2577.05319>.

ANEXO A - NORMAS PARA SUBMISSÃO BRAZILIAN ORAL RESEARCH

Instruções aos autores

Missão, escopo e política de submissão

A Brazilian Oral Research - BOR (versão online ISSN 1807-3107) é a publicação oficial da Sociedade Brasileira de Pesquisa Odontológica - SBPqO (Divisão brasileira da International Association for Dental Research - IADR). A revista tem classificação A2 Qualis Capes (Odontologia), Fator de Impacto™/2018/2019 1,508 (Institute for Scientific Information - ISI), é revisada por pares (sistema duplo-cego) e tem como missão disseminar e promover o intercâmbio de informações sobre as diversas áreas da pesquisa odontológica e com acesso aberto, modalidade dourada, sem embargo.

A BOR convida à submissão os seguintes tipos de artigos originais e de revisão, nas seguintes tipologias: Pesquisa Original (artigo completo ou Short Communication), Revisão Sistemática (e Meta-Análise), além de Cartas ao Editor. Todas as submissões deverão ser exclusivas à BOR.

A submissão dos manuscritos, e de toda documentação relacionada, deve ser realizada exclusivamente pelo ScholarOne Manuscripts™, através do link de submissão online.

O processo de avaliação do conteúdo científico do manuscrito será iniciado somente após o atendimento dos requisitos descritos nestas Instruções aos Autores. O manuscrito em desacordo com estes requisitos será devolvido ao autor de correspondência para adequações.

Importante: Após ser aceito por seu mérito científico, todo manuscrito deverá ser submetido a uma revisão gramatical e estilística do idioma inglês. Para conhecer as empresas recomendadas, entre em contato com bor@sbpqo.org.br. Os autores deverão encaminhar o texto revisado juntamente com o certificado de revisão fornecido pela empresa de edição escolhida. **Não serão aceitas revisões linguísticas realizadas por empresas que não estejam entre as indicadas pela BOR.**

Apresentação do manuscrito

O texto do manuscrito deverá estar redigido em inglês e fornecido em arquivo digital compatível com o programa "Microsoft Word" (em formato DOC, DOCX ou RTF). Cada uma

das figuras (inclusive as que compõem esquemas/combo) deverá ser fornecida em arquivo individual e separado, conforme as recomendações descritas em tópico específico.

Fotografias, micrografias e radiografias deverão ser fornecidas em formato TIFF, conforme as recomendações descritas em tópico específico.

Gráficos, desenhos, esquemas e demais ilustrações vetoriais deverão ser fornecidos em formato PDF, em arquivo individual e separado, conforme as recomendações descritas em tópico específico.

Arquivos de vídeo poderão ser submetidos, respeitando as demais especificidades, inclusive o anonimato dos autores (para fins de avaliação) e respeito aos direitos dos pacientes.

Importante: o ScholarOne™ permite que o conjunto dos arquivos somem no máximo 10 MB. No caso de a inclusão do arquivo de vídeo acarretar em tamanho superior, é possível informar o link de acesso ao vídeo. Na reprodução de documentação clínica, o uso de iniciais, nomes e/ou números de registro de pacientes são proibidos. A identificação de pacientes não é permitida. Um termo de consentimento esclarecido, assinado pelo paciente, quanto ao uso de sua imagem deverá ser fornecido pelo(s) autor(es) quando solicitado pela BOR. Ao reproduzir no manuscrito algum material previamente publicado (incluindo textos, gráficos, tabelas, figuras ou quaisquer outros materiais), a legislação cabível de Direitos Autorais deverá ser respeitada e a fonte citada.

As seções do manuscrito devem ser apresentadas observando-se as características específicas de cada tipo de manuscrito: folha de rosto (Title Page), introdução, metodologia, resultados, discussão, conclusão, agradecimentos e referências.

Folha de rosto (Title Page; dados obrigatórios)

- Indicação da área temática da pesquisa enfocada no manuscrito.
- Áreas temáticas: Anatomia; Biologia Craniofacial; Biologia Pulpar; Bioquímica; Cariologia; Ciências do Comportamento; Cirurgia Bucomaxilo; Controle de Infecção; Dentística; Disfunção Temporomandibular; Estomatologia; Farmacologia; Fisiologia; Imagiologia; Implantodontia - Clínica Cirúrgica; Implantodontia - Clínica Protética; Implantodontia Básica e Biomateriais; Imunologia; Materiais Dentários; Microbiologia; Oclusão; Odontogeriatrics; Odontologia Legal; Odontologia Social; Odontopediatria;

- Ortodontia; Ortopedia; Patologia Oral; Periodontia; Prótese; Saúde Coletiva; Terapia Endodôntica.
- Título informativo e conciso, limitado a um máximo de 110 caracteres incluindo espaços.
- Nomes completos e por extenso de todos os autores, incluindo os respectivos e-mails e ORCID.

Recomenda-se aos autores confrontar seus nomes anotados na Folha de Rosto (Title Page) com o perfil criado no ScholarOne™, de modo a evitar incompatibilidades.

Dados de afiliação institucional/profissional de todos os autores, incluindo universidade (ou outra instituição), faculdade/curso em inglês, departamento em inglês, cidade, estado e país. **Só é aceita uma afiliação por autor.** Verificar se as afiliações foram inseridas corretamente no ScholarOne™.

Texto Principal

Resumo: deve ser apresentado na forma de um parágrafo único estruturado (sem sub-divisões em seções), contendo objetivo, metodologia, resultados e conclusões. No Sistema, utilizar a ferramenta *Special characters* para caracteres especiais, se aplicável.

Descritores: devem ser fornecidos de 3 (três) a 5 (cinco) descritores principais, escolhidos dentre os descritores cadastrados em <https://meshb.nlm.nih.gov/search> (não serão aceitos sinônimos).

Introdução: deve apresentar o estado da arte do assunto pesquisado, a relevância do estudo e sua relação com outros trabalhos publicados na mesma linha de pesquisa ou área, identificando suas limitações e possíveis vieses. O objetivo do estudo deve ser apresentado concisamente ao final dessa seção.

Metodologia: devem ser fornecidas todas as características do material pertinente ao assunto da pesquisa (ex.: amostras de tecido, sujeitos da pesquisa). Os métodos experimentais, analíticos e estatísticos devem ser descritos de forma concisa, porém suficientemente detalhada para permitir que outros possam repetir o trabalho. Os dados de fabricantes ou fornecedores de produtos, equipamentos, ou softwares devem ser explicitados na primeira men-

ção feita nesta seção, como segue: nome do fabricante, cidade e país. Os programas de computador e métodos estatísticos também devem ser especificados. A menos que o objetivo do trabalho seja comparar produtos ou sistemas específicos, os nomes comerciais de técnicas, bem como de produtos ou equipamentos científicos ou clínicos só devem ser citados nas seções de "Metodologia" e "Agradecimentos", de acordo com o caso. No restante do manuscrito, inclusive no título, devem ser utilizados os nomes genéricos. Nos manuscritos que envolvam radiografias, microrradiografias ou imagens de MEV, devem ser incluídas as seguintes informações: fonte de radiação, filtros e níveis de kV utilizados. Os manuscritos que relatem estudos em humanos devem incluir comprovação de que a pesquisa foi conduzida eticamente de acordo com a Declaração de Helsinki (*World Medical Association*). O número de protocolo de aprovação emitido por um Comitê Institucional de Ética deve ser citado. Estudos observacionais devem seguir as diretrizes STROBE e o check list deve ser submetido. Ensaio clínico devem ser relatados de acordo com o protocolo padronizado da *CONSORT Statement*, revisões sistemáticas e meta-análises devem seguir o PRISMA, ou Cochrane.

Ensaio Clínico

Os ensaios clínicos segundo as diretrizes CONSORT. O número de registro do ensaio clínico e o nome do registro da pesquisa serão publicados com o artigo.

Manuscritos que relatem a realização de estudos em animais devem também incluir comprovação de que a pesquisa foi conduzida de maneira ética, e o número de protocolo de aprovação emitido por um Comitê Institucional de Ética deve ser citado. Caso a pesquisa envolva um registro genético, antes da submissão, as novas sequências genéticas devem ser incluídas num banco de dados público, e o número de acesso deve ser fornecido à **BOR**.

Os autores poderão utilizar as seguintes bases de dados:

- GenBank
- EMBL
- DDBJ

As submissões de manuscritos que incluam dados de *microarray* devem incluir a informação recomendada pelas diretrizes MIAME (*Minimum Information About a Microarray Experiment*) e/ou descrever, na forma de itens, como os detalhes experimentais foram submetidos a uma das bases de dados publicamente disponíveis, tais como:

- ArrayExpress
- GEO

Resultados: devem ser apresentados na mesma ordem em que o experimento foi realizado, conforme descrito na seção "Metodologia". Os resultados mais significativos devem ser descritos. Texto, tabelas e figuras não devem ser repetitivos. Os resultados com significância estatística devem vir acompanhados dos respectivos valores de p.

Tabelas: devem ser numeradas e citadas consecutivamente no texto principal, em algarismos arábicos. As tabelas devem ser submetidas separadamente do texto em formato DOC, DOCX ou XLS (podem estar reunidas em um único arquivo).

Discussão: deve discutir os resultados do estudo em relação à hipótese de trabalho e à literatura pertinente. Deve descrever as semelhanças e as diferenças do estudo em relação aos outros estudos correlatos encontrados na literatura, e fornecer explicações para as possíveis diferenças encontradas. Deve também identificar as limitações do estudo e fazer sugestões para pesquisas futuras.

Conclusões: devem ser apresentadas concisamente e estar estritamente fundamentadas nos resultados obtidos na pesquisa. O detalhamento dos resultados, incluindo valores numéricos etc., não deve ser repetido.

Agradecimentos: as contribuições de colegas (por assistência técnica, comentários críticos etc.) devem ser informadas, e qualquer vinculação de autores com firmas comerciais deve ser revelada. Esta seção deve descrever a(s) fonte(s) de financiamento da pesquisa, incluindo os respectivos números de processo.

Referências: só serão aceitas como referências as publicações em periódicos revisados por pares.

As citações de referências devem ser identificadas no texto por meio de números arábicos sobrescritos. A lista completa de referências deve vir após a seção de "Agradecimentos", e as referências devem ser numeradas e apresentadas de acordo com o Estilo Vancouver, em conformidade com as diretrizes fornecidas pelo *International Committee of Medical Journal Editors*, conforme apresentadas em *Uniform Requirements for Manuscripts Submitted to Biomedical Journals*. Os títulos de periódicos devem ser abreviados de acordo com o *List of Journals Indexed in Index Medicus*. A correta apresentação das referências é de responsabilidade exclusiva dos autores.

Grafia de termos científicos: nomes científicos (binômios de nomenclatura microbiológica, zoológica e botânica) devem ser escritos por extenso, bem como os nomes de compostos e elementos químicos, na primeira menção no texto principal.

Unidades de medida: devem ser apresentadas de acordo com o Sistema Internacional de Medidas (<http://www.bipm.org> ou <http://www.inmetro.gov.br/consumidor/unidLegais-Med.asp>).

Notas de rodapé no texto principal: devem ser indicadas por meio de asteriscos e restritas ao mínimo indispensável.

Figuras: fotografias, micrografias e radiografias devem ter uma largura mínima de 10 cm, resolução mínima de 500 dpi, e devem ser fornecidas em formato TIFF. Gráficos, desenhos, esquemas e demais ilustrações vetoriais devem ser fornecidos em formato PDF. Todas as figuras devem ser submetidas, individualmente, em arquivos separados (Figure 1a, Figure 1b, Figure 2...) e não inseridas no arquivo de texto. As figuras devem ser numeradas e citadas consecutivamente no corpo do texto, em algarismos arábicos. As legendas das figuras devem ser inseridas todas juntas no final do texto, após as referências.

Características e formatação dos tipos de manuscritos

Pesquisa Original

Devem ser limitados a 30.000 caracteres incluindo espaços (considerando-se introdução, metodologia, resultados, discussão, conclusão, agradecimentos, tabelas, referências e legendas de figuras). Será aceito um máximo de 8 (oito) figuras e 40 (quarenta) referências. O resumo deve conter, no máximo, 250 palavras.

Formatação Folha de rosto (*Title Page*)

Texto principal (30.000 caracteres incluindo espaços)

Resumo - máximo de 250 palavras

Descritores - de 3 (três) a 5 (cinco) descritores principais

Introdução

Metodologia

Resultados

Discussão

Conclusão

Agradecimentos

Referências - máximo de 40 referências

Legendas de figuras

Figuras - máximo de 8 (oito) figuras, conforme descrito acima

Tabelas.

Resumo de Pesquisa Original (*Short Communication*)

Devem ser limitados a 10.000 caracteres incluindo espaços (considerando-se, introdução, metodologia, resultados, discussão, conclusão, agradecimentos, tabelas, referências e legendas de figuras). É permitido um máximo de 2 (duas) figuras e 12 (doze) referências. O resumo deve conter, no máximo, 100 palavras.

Formatação

- Folha de rosto
- Texto principal (10.000 caracteres incluindo espaços)
- Resumo - máximo de 100 palavras
- Descritores - de 3 (três) a 5 (cinco) descritores principais
- Introdução
- Metodologia
- Resultados
- Discussão
- Conclusão
- Agradecimentos
- Referências - máximo de 12 referências
- Legendas de figuras
- Figuras - máximo de 2 (duas) figuras, conforme descrito acima
- Tabelas.

Revisão Crítica de Literatura

A submissão desse tipo de manuscrito será realizada apenas a convite da Comissão de Publicação da BOR. Todos os manuscritos serão submetidos à revisão por pares. Esse tipo de manuscrito deve ter um conteúdo descritivo-discursivo, com foco numa apresentação e discussão abrangente de questões científicas importantes e inovadoras, e ser limitado a 30.000 caracteres incluindo espaços (considerando-se, introdução, metodologia, resultados, discussão, conclusão, agradecimentos, tabelas, referências e legendas de figuras). Incluir uma apresentação clara do objeto científico de interesse, argumentação lógica, uma análise crítica metodológica e teórica dos estudos e uma conclusão resumida. É permitido um máximo de 6 (seis) figuras e 50 (cinquenta) referências. O resumo deve conter, no máximo, 250 palavras.

Formatação

- Folha de rosto
- Texto principal (30.000 caracteres incluindo espaços)
- Resumo - máximo de 250 palavras
- Descritores - de 3 (três) a 5 (cinco) descritores principais
- Introdução
- Metodologia
- Resultados
- Discussão
- Conclusão
- Agradecimentos
- Referências - máximo de 50 referências
- Legendas de figuras
- Figuras - máximo de 6 (seis) figuras, conforme descrito acima
- Tabelas.

Revisão Sistemática e Meta-Análise

Ao resumir os resultados de estudos originais, sejam eles quantitativos ou qualitativos, esse tipo de manuscrito deve responder a uma questão específica, ser limitado a 30.000 caracteres, incluindo espaços, e seguir o estilo e formato Cochrane. O manuscrito deve informar detalhadamente como se deu o processo de busca e recuperação dos trabalhos originais, o critério de seleção dos estudos incluídos na revisão e fornecer um resumo dos resultados obtidos nos estudos revisados (com ou sem uma abordagem de meta-análise). Não há limite para a quantidade de referências e figuras. Tabelas e figuras, caso sejam incluídas, devem apresentar as características dos estudos revisados, as intervenções que foram comparadas e respectivos resultados, além dos estudos excluídos da revisão. Demais tabelas e figuras pertinentes à revisão devem ser apresentadas como descrito anteriormente. O resumo deve conter, no máximo, 250 palavras.

Formatação

- Folha de rosto
- Texto principal (30.000 caracteres incluindo espaços)
- Resumo - máximo de 250 palavras
- Formulação da pergunta
- Localização dos estudos
- Avaliação crítica Coleta de dados
- Análise e apresentação dos dados
- Aprimoramento
- Atualização da revisão
- Referências - não há limite para a quantidade de referências
- Figuras - não há limite para a quantidade de figuras
- Tabelas.

Carta ao Editor

Cartas devem incluir evidências que sustentem a opinião do(s) autor(es) sobre o conteúdo científico ou editorial da BOR, e ser limitadas a 500 palavras. Figuras ou tabelas não são permitidas.

"Checklist" para Submissão Inicial

- Arquivo de folha de rosto (*Title Page*, em formato DOC, DOCX ou RTF).
- Arquivo do texto principal (*Main Document*, manuscrito), em formato DOC, DOCX ou RTF.
- Tabelas, em formato DOC, DOCX ou EXCELL.
- Figuras: Fotografias, micrografias e radiografias (largura mínima de 10 cm e resolução mínima de 500 DPI) em formato TIFF. (<http://www.ncbi.nlm.nih.gov/pmc/pub/filespec-images>). Gráficos, desenhos, esquemas e demais ilustrações vetoriais em formato PDF. Cada uma das figuras deve ser submetida em arquivos separados e individuais (não inseridas no arquivo de texto).
- Declaração de interesses e de financiamento, submetida em um documento separado e em formato PDF

Termo de transferência de direitos autorais e declarações de responsabilidade

O manuscrito submetido para publicação deve ser acompanhado do Termo de Transferência de Direitos Autorais e Declarações de Responsabilidade, disponível no sistema online e de preenchimento obrigatório.

Plágio

A **BOR** emprega um sistema de detecção de plágio. Ao enviar o seu manuscrito para a Revista, este manuscrito poderá ser rastreado. Isto não tem relação com a simples repetição de nomes / filiações, mas envolve frases ou textos utilizados.

Custo para publicação

Os autores não são submetidos a uma taxa de submissão de artigos e de avaliação.

Exemplos de referências

Periódicos

Bhutta ZA, Darmstadt GL, Hasan BS, Haws RA. Community-based interventions for improving perinatal and neonatal health outcomes in developing countries: a review of the evidence. *Pediatrics*. 2005;115(2 Suppl):519-617. <https://doi.org/10.1542/peds.2004-1441>

Mattos FF, Pordeus IA. COVID-19: a new turning point for dental practice. *Braz Oral Res*. 2020;34:e085. <https://doi.org/10.1590/1807-3107bor-2020.vol34.0085>

Artigos com Título e Texto em Idioma Diferente do Inglês

Li YJ, He X, Liu LN, Lan YY, Wang AM, Wang YL. [Studies on chemical constituents in herb of *Polygonum orientale*]. *Zhongguo Ahong Yao Za Zhi*. 2005 Mar;30(6):444-6. Chinese.

Suplementos ou Edições Especiais

Pucca Junior GA, Lucena EHG, Cawahisa PT. Financing national policy on oral health in Brazil in the context of the Unified Health System. *Braz Oral Res.* 2010 Aug;24 Spec Iss 1:26-32.

Livros

Stedman TL. *Stedman's medical dictionary: a vocabulary of medicine and its allied sciences, with pronunciations and derivations.* 20th ed. Baltimore: Williams & Wilkins; 1961.

Livros Online

Foley KM, Gelband H, editors. *Improving palliative care for cancer* [monograph on the Internet]. Washington: National Academy Press; 2001 [cited 2002 Jul 9]. Available from: <http://www.nap.edu/books/0309074029/html/>

Websites

Cancer-Pain.org [homepage on the Internet]. New York: Association of Cancer Online Resources, Inc.; c2000 [cited 2002 Jul 9]. Available from: <http://www.cancer-pain.org/>
Instituto Brasileiro de Geografia e Estatística [homepage]. Brasília (DF): Instituto Brasileiro de Geografia e Estatística; 2010 [cited 2010 Nov 27]. Available from: <http://www.ibge.gov.br/home/default.php>

World Health Organization [homepage]. Geneva: World Health Organization; 2011 [cited 2011 Jan 17]. Available from: <http://www.who.int/en/>