



Intoxicação por plantas do gênero *Pteridium* (Dennstaedtiaceae) em animais de produção

Poisoning by plants of genus Pteridium (Dennstaedtiaceae) in livestock

Debora da Silva Freitas Ribeiro¹, Benito Soto-Blanco^{2*}

revisão

Resumo: A espécie de samambaia *Pteridium aquilinum* foi recentemente reclassificada em diversas espécies do mesmo gênero, sendo as existentes no Brasil *Pteridium arachnoideum* e *Pteridium caudatum*. As plantas do gênero *Pteridium* contêm diversos princípios ativos, sendo os de maior relevância toxicológica a tiaminase, especialmente tóxica para monogástricos, e o ptaquilosídeo, composto carcinogênico. Os animais de produção consomem a samambaia, especialmente as suas partes mais jovens, mesmo não sendo palatável. Os efeitos tóxicos variam de acordo com a espécie animal, a dose ingerida e o tempo de consumo. Os quadros clínicos são a intoxicação cianídrica, a deficiência de tiamina, a degeneração progressiva da retina, a síndrome hemorrágica aguda ou diátese hemorrágica, a hematúria enzoótica bovina e as neoplasias do trato gastrointestinal superior. É importante ressaltar que outras espécies de samambaias além daquelas do gênero *Pteridium* podem causar intoxicações nos animais de produção.

Palavras chave: samambaia, *Pteridium aquilinum*, *Pteridium arachnoideum*, ptaquilosídeo, plantas tóxicas.

Abstrat: The fern species *Pteridium aquilinum* was recently reclassified in several species of the same genus, and the occurring species in Brazil are *Pteridium arachnoideum* and *Pteridium caudatum*. Plants of the genus *Pteridium* contain several active compound, and the most toxicologically relevant are thiaminase, responsible for poisoning in monogastric, and ptaquiloside, carcinogen responsible for poisoning in ruminants. Farm animals consume the fern, especially its younger parts, while not palatable. Toxic effects vary depending on animal species, ingested dose and length of consumption. The clinical syndromes are cyanide poisoning, thiamin deficiency, progressive retinal degeneration, acute hemorrhagic syndrome (bleeding diathesis), enzootic bovine hematuria and upper alimentary tract neoplasms. It is important to emphasize that other ferns species apart from *Pteridium* genus may cause poisonings in livestock.

Keywords: bracken fern, *Pteridium arachnoideum*, *Pteridium arachnoideum*, ptaquiloside, poisonous plants.

Autor para correspondência. E.Mail: * benito@ufmg.br

Recebido em 10.01.2020. Aceito em 30.03.2020

<http://dx.doi.org/10.5935/1981-2965.20200009>

¹ Professora Doutora do Centro Universitário de Mineiros- UNIFIMES. E-mail: vetdebora@hotmail.com

² Professor Doutor da Universidade Federal de Minas Gerais- UFMG. E-mail: benito@ufmg.br

Introdução

As plantas do gênero *Pteridium* são conhecidas no Brasil como samambaia, samambaia-do-campo ou pluma (TOKARNIA et al., 2012). Anteriormente, este gênero já foi classificado como pertencente à família Polypodiaceae e foi considerado com apenas uma espécie, *Pteridium aquilinum* (L.) Kuhn mas com 12 variedades (TRYON & TRYON, 1982). No

entanto, após a realização de estudos biomoleculares, o gênero *Pteridium* passou a pertencer à família Dennstaedtiaceae, e outras espécies foram reconhecidas (THOMSON, 2000). Segundo a classificação proposta por DER et al. (2009), as espécies existentes na América do Sul são *Pteridium arachnoideum* (Kaulf.) Maxon (Figura 1) e *Pteridium caudatum* (L.) Maxon (YANEZ et al., 2016).



Figura 1: Detalhe de frondes de: A- *Pteridium arachnoideum* (Belo Horizonte, MG) e B- *Pteridium aquilinum* (Parque Nacional de Picos de Europa, Espanha).

No Brasil, *P. arachnoideum* apresenta ampla distribuição por todo o território nacional, enquanto a ocorrência de *P. caudatum* está restrita à Amazônia (SCHWARTSBURD, 2015). Estas espécies se desenvolvem bem em solos ácidos, sendo que a utilização de procedimentos para alcalinização do solo, como a calagem, reduz drasticamente o crescimento. Estas samambaias são plantas muito resistentes frente a diversos ambientes. Uma das

características que confere a resistência é o rizoma, que está profundamente enterrado, permitindo à samambaia resistir quando roçada ou queimada. Além disso, possui capacidade invasora muito grande em decorrência de seus esporos (TOKARNIA et al., 2012). De fato, estas plantas têm proliferado grandemente, contribuindo para isto os intensos desmatamentos e o abandono de regiões agrícolas (RIBEIRO et al., 1995; FURLAN et al., 2014b).

O consumo humano de brotos de samambaias do complexo da espécie *P. aquilinum*, como salada ou cozido, ocorre principalmente no Japão, mas também no Canadá, na Sibéria e nos Estados Unidos, entre outros países. O consumo anual deste broto em Tóquio foi estimado em cerca de 300 toneladas (RIBEIRO et al., 1995). No entanto, o emprego do broto na alimentação humana deve ser abolido devido ao risco direto à saúde, pois é reconhecida sua carcinogenicidade, mesmo após o seu processamento para o consumo (SANTOS, 1990).

Compostos bioativos

A samambaia contém uma variedade de compostos químicos heterogêneos, cujas propriedades biológicas ainda continuam mal compreendidas (TOURCHI-ROUDSARI, 2014). Apesar de toda a planta ser tóxica, os brotos e as folhas, partes mais consumidas pelos animais, são os locais onde se acumulam os mais importantes princípios tóxicos da planta (GIL DA COSTA et al., 2012). Os compostos identificados incluem glicosídeos cianogênicos, antagonistas da tiamina, flavonoides, taninos, ácido chiquímico, pterosinas e pterosídeos (TOURCHI-ROUDSARI, 2014), além de um composto β -glicopiranosídico que pode induzir a liberação de histamina (SAITO et al., 1989).

O principal glicosídeo cianogênico presente na planta é a prunasina, cuja concentração apresenta ampla variação (de 1,84 a 107.70 mg/g) na planta fresca (ALONSO-AMELOT & OLIVEROS-BASTIDAS, 2005). Os glicosídeos cianogênicos são hidrolisados enzimaticamente por glicosidases, liberando o ácido hidrocianídrico (HCN), que bloqueia a fosforilação oxidativa celular por meio da inibição da enzima citocromo c oxidase da cadeia transportadora de elétrons (CÂMARA & SOTO-BLANCO, 2013; CÂMARA et al., 2014).

A presença de enzimas que degradam a tiamina (vitamina B1), as tiaminases, foi verificada no *Pteridium*, sendo estas enzimas caracterizadas como tiaminases tipos 1 e 2. A concentração das tiaminases é mais alta nos rizomas do que na parte aérea da planta. A ação desta enzima pode resultar na deficiência de tiamina no organismo, levando a lesões no sistema nervoso central (VETTER, 2009; GIL DA COSTA et al., 2012). Também foi postulado que a planta poderia promover o mesmo efeito por meio da ação de compostos que antagonizam a tiamina, como o ácido cafeico, a astragalina e a isoquercetina (VETTER, 2009). Deste modo, estes compostos atuariam como potencializadores da ação das tiaminases.

Uma série de flavonoides foram identificados na samambaia, incluindo quercetina, kaempferol. Esses compostos estão presentes em concentrações de até 10-25 mg/g de material vegetal (GIL DA COSTA et al., 2012). A isoquercetina é um composto responsabilizado por ação anti-tiamina (VETTER, 2009).

Os taninos são principalmente derivados da procianidina e prodelfidina, e podem atingir até 120 mg/g em material vegetal. Embora a toxicidade da samambaia não esteja comumente ligada aos taninos, é concebível que estes compostos possam contribuir para irritar o trato gastrointestinal de animais alimentados com a samambaia (GIL DA COSTA et al., 2012).

O ácido chiquímico foi encontrado na concentração 1,44 mg/g de planta seca em samambaias na Inglaterra. É improvável que este composto desempenhe um papel importante em carcinogênese induzida pela samambaia, já que a formação do princípio tóxico ocorre em pH alcalino, e nesta condição o ácido chiquímico é eliminado (GIL DA COSTA et al., 2012).

Outros compostos incluem uma numerosa família de pterosinas (mais de 20 tipos) e seus glicosídeos, denominados pterosídeos, dos quais o principal é o ptaquilosídeo (TOURCHI-ROUDSARI, 2014). Além das samambaias do gênero *Pteridium*, o ptaquilosídeo também foi

encontrado em outras espécies de samambaias, como *Cheilanthes sieberi* na Austrália (SMITH et al., 1989), *Pteris deflexa* e *Pteris plumula* na Argentina (MICHELOUD et al., 2017) e *Pteris cretica*, *Dryopteris cochleata*, *Hypodematium crenatum*, *Onychium cryptogrammoides*, *Onychium tenuifrons* (PATHANIA et al., 2012), *Onychium contiguum* e *Onychium japonicum*, na Índia (RAI et al., 2017).

O composto químico da samambaia mais importante das plantas do gênero *Pteridium* é o ptaquilosídeo, um glicosídeo norsesquiterpenóide de fórmula molecular $C_{20}H_{30}O_8$, que possui potente atividade carcinogênica (YAMADA et al., 2007). Este composto pode ser transferido pelo leite (EVANS et al., 1972; FRANCESCO et al., 2011; RIBEIRO et al., 2019), o que representa um potencial risco para quem o consuma.

Mecanismo de ação do ptaquilosídeo

O ptaquilosídeo é uma substância muito instável, principalmente quando em solução aquosa e a temperatura ambiente, degrada-se dependendo do pH da solução. Em meio ácido, o ptaquilosídeo dá origem à pterosina B pela liberação da D-glicose e gradual aromatização. Por outro lado, em solução alcalina, há também a liberação da D-glicose e o ptaquilosídeo é convertido em um composto denominado de dienona. A dienona é considerada a forma ativa do

carcinógeno, alquilando o DNA (YAMADA et al., 2007). As reações químicas do ptaquilosídeo estão apresentadas na Figura 2.

A ativação do ptaquilosídeo levaria a alterações moleculares e celulares (SHAHIN et al., 2000). Em nível molecular, o ptaquilosídeo é convertido na dienona em condições alcalinas, por exemplo no íleo de roedores e na bexiga dos ruminantes, tornando-se um potente agente alquilante, capaz de clivar o nitrogênio 3 da adenina e nitrogênio 7 da guanina (PRAKASH et al., 1996; SHAHIN et al., 1999; FREITAS et al., 2001). Em nível celular, se as mutações não forem identificadas e corrigidas, estas células podem progredir para estágios hiperplásicos e neoplásicos, levando ao

surgimento de neoplasias malignas (YAMADA et al., 2007).

Corroborando com estes estudos, SHAHIN et al. (1999) observaram a ocorrência de mutações em tecido de glândula mamária de ratas quando expostas ao ptaquilosídeo no oncogene *H-ras*. Por outro lado, não foi observada nenhuma mutação do gene supressor *p53*, em tecidos neoplásicos como o carcinoma de glândula mamária de ratas e também não foi observado em células tumorais malignas de íleo e de bexiga de ratos expostos ao ptaquilosídeo (FREITAS et al, 2002). Foi então sugerido que a ativação do gene *H-ras* pela dienona é o evento inicial da carcinogênese (SHAHIN et al., 1999).

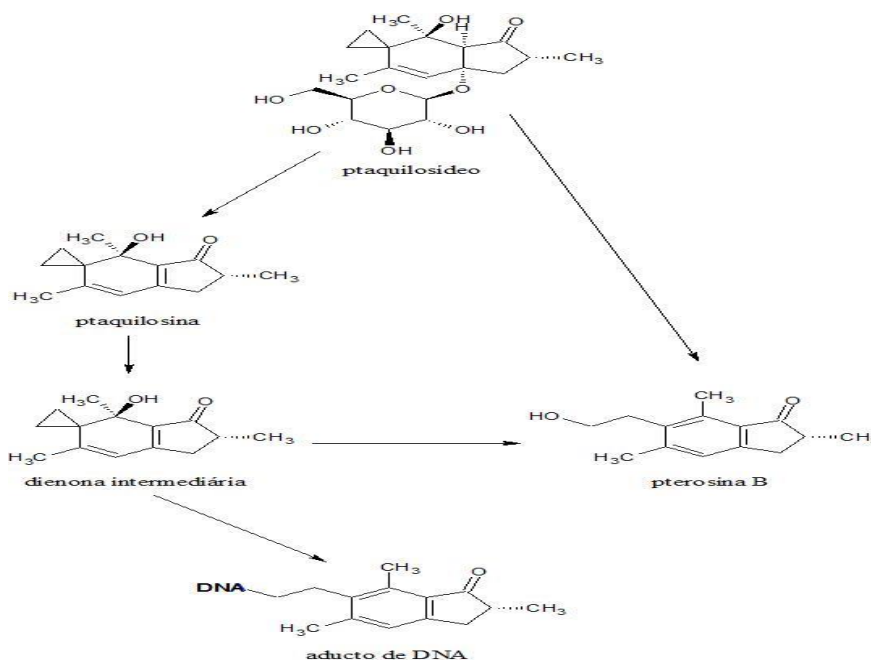


Figura 2: Esquema da via de reação do ptaquilosídeo (adaptado de Yamada et al., 2007).

Além dos mecanismos descritos, uma interação entre o Papilomavirus Bovino tipo 2 (BPV-2) (BORZACCHIELLO et al., 2003; RESENDES et al., 2011; COTA et al., 2015) e tipo 4 (BPV-4) (MOREIRA SOUTO et al., 2006; MASUDA et al., 2011) com o ptaquilosídeo foi sugerida no desenvolvimento da carcinogênese. Acredita-se que a intoxicação por *Pteridium* resultaria em imunossupressão, favorecendo a proliferação do Papilomavirus e a consequente formação de papilomas (CAMPO et al., 2002; BORZACCHIELLO et al., 2003). De fato, o ptaquilosídeo reduz a atividade citotóxica das células NK (*natural killer*) em camundongos (LATORRE et al., 2011, 2013; NAKAHARA et al., 2013; CARNICEIRO et al., 2015).

Toxicidade reprodutiva

YASUDA e colaboradores (1974) investigaram a possível atividade embriofetotoxicidade do *P. aquilinum* em camundongos alimentados com 33% da planta na ração. Comparados ao grupo controle (que não consumiu a planta), os fetos apresentaram menor crescimento, aumento na frequência de variações de costela e retardo na ossificação esternal. Os autores associaram estes efeitos à atividade antihistamínica da planta.

Após a utilização de 30% de *P. arachnoideum* (identificada à época como *P.*

aquilinum) na ração de ratos, não foram encontradas alterações no peso de ratas em desenvolvimento, na presença e duração do ciclo estral nem na produção de leite. Por outro lado, foi observado que a alimentação com esta ração acrescida da planta foi capaz de reduzir a fertilidade e o peso durante a gestação das fêmeas, além de prejudicar o desenvolvimento físico e neurocomportamental de filhotes expostos perinatalmente (GERENUTTI, 1990; GERENUTTI et al., 1992). Foi especulada a possibilidade da planta interferir com hormônios das fêmeas, reduzindo a fertilidade, enquanto o menor ganho de peso durante a gestação foi atribuído à presença de tiaminase na planta (GERENUTTI, 1990). No entanto, as alterações nos filhotes não foram determinadas se seriam decorrentes do período intrauterino ou do período pós-natal, durante a lactação.

Intoxicação por *Pteridium* em animais de produção

Os animais de produção consomem as samambaias do gênero *Pteridium*, especialmente as suas partes mais jovens, mesmo não sendo palatáveis. Os efeitos tóxicos variam de acordo com a espécie animal, a dose ingerida e o tempo de consumo. Os quadros clínicos da intoxicação são a deficiência de tiamina, síndrome hemorrágica aguda ou diátese hemorrágica, hematúria enzoótica bovina,

neoplasias do trato gastrintestinal superior e degeneração progressiva da retina (VETTER, 2009; TOKARNIA et al., 2002, 2012). Também já foi relatada a ocorrência de intoxicação cianídrica (ALONSO-AMELOT & OLIVEROS-BASTIDAS, 2005), mas este quadro ainda não foi relatado no Brasil.

Deficiência de tiamina

Um dos princípios tóxicos presentes na samambaia é a tiaminase, enzima que inativa a tiamina. Este tipo de intoxicação é observado espontaneamente em animais monogástricos, principalmente equinos e, em menor proporção em suínos. Os ruminantes, cuja microbiota ruminal produz tiamina suficiente, são geralmente resistentes, embora a síndrome tenha sido reproduzida experimentalmente em carneiros alimentados com samambaias. Nos animais monogástricos e ruminantes jovens, a síntese microbiana gastrintestinal de tiamina é insuficiente para evitar a deficiência desta vitamina induzida pela tiaminase (VETTER, 2009).

No Brasil, no estado do Paraná, foi descrito um surto de neurotoxicidade fatal em oito asininos após dois meses de serem mantidos em local infestado por *P. aquilinum* (provavelmente *P. arachnoideum* na classificação atual) (DINIZ & BASILE, 1984). Também no estado do Paraná, este quadro de deficiência de tiamina também foi

atribuído ao consumo de outra espécie de samambaia, *Marsilea ancylopoda*, em oito equinos, mas o consumo da planta disponibilizada experimentalmente a outras oito éguas não resultou em intoxicação (SKALSKI et al., 2016). Outra planta que também apresenta tiaminase é o *Equisetum* spp., induzindo quadro clínico similar ao da intoxicação por *Pteridium* nos equinos (ALVIN-CARNEIRO, 1948; RIET-CORREA et al., 1998).

A tiaminase inativa enzimaticamente a tiamina (ou vitamina B1) por meio de reações de hidrólise. Como a tiamina atua como cofator em diversas reações que incluem as conversões do piruvato em acetil-CoA e do α -cetoglutarato em succinil-CoA, a inativação desta vitamina afeta o metabolismo de carboidratos, triglicérides e proteínas. Esta síndrome é semelhante à avitaminose B1 humana (ou “beri beri”), é inicialmente caracterizada por anorexia e ataxia, seguida por convulsões e morte (VETTER, 2009).

A deficiência de tiamina induzida por *Pteridium* é caracterizada clinicamente por perda de peso, sonolência, arritmias cardíacas, taquicardia, hipertermia, extremidades afastadas e dorso arqueado, espasmos e tremores musculares graves, opistótono, bradicardia, incoordenação motora, ataxia e quedas. Também pode haver anemia (FERNANDES et al., 1990;

MARTINI-SANTOS, 2010). A morte geralmente é consequente à insuficiência cardíaca. À necropsia, não são encontradas lesões significantes. O tratamento padrão é com aplicações diárias de 100 mg/animal de cloridrato de tiamina (MARTINI-SANTOS, 2010).

Diátese hemorrágica

A síndrome hemorrágica aguda ou diátese hemorrágica ocorre em bovinos jovens e adultos, principalmente animais de até 2 anos, inclusive bezerros de 6 meses; os equídeos não apresentam a forma hemorrágica da intoxicação (TOKARNIA et al., 2012). Há relatos de intoxicação natural também em ovinos fora do Brasil; entretanto, o hábito alimentar mais seletivo destes animais, associado a uma menor ingestão da planta, parece ser responsável por uma menor incidência (SUNDERMAN, 1987). A diátese hemorrágica ocorre predominantemente em épocas de escassez de forragem em forma de surtos ou casos isolados, predominantemente entre os meses de novembro e maio, com baixa frequência e alto índice de mortalidade e letalidade (BARROS et al., 1987; ANJOS et al., 2008). Frequentemente ocorre em lotes de bovinos de corte recentemente introduzidos em pastagens invadidas por *Pteridium* (FURLAN et al., 2014a).

É descrito que os bovinos necessitam ingerir doses diárias de *P. aquilinum* entre 10-30 g/kg de peso corporal por períodos entre 4-8 semanas; e que o ovino apresentaria os sinais clínicos da doença quando ingerisse quantidades da planta próximas ao seu peso corporal (EVANS et al., 1954; NAFTALIN & CUSHNIE, 1954). No Brasil, a diátese hemorrágica foi reproduzida nos bovinos após a ingestão de *P. arachnoideum* nas doses de 8,0 a 10,5 g/kg por 53 a 58 dias (ANJOS et al., 2009). A ação do ptaquilosídeo causa danos irreversíveis de aplasia do tecido mielóide com diminuição acentuada dos níveis de plaquetas e leucócitos e altos valores relativos de linfócitos, além do aumento da fragilidade vascular, resultando em distúrbios graves da hemostasia (VALLI, 2007).

Os sinais clínicos podem iniciar três semanas após o início da ingestão da planta e consistem em febre acentuada, que pode variar entre 39°C a 42°C, e hemorragias. Observa-se sangramento contínuo na pele após perfurações; petéquias e equimoses ocorrem nas conjuntivas oculares, na mucosa vulvar e vaginal, na cavidade oral e na mucosa das narinas. Em alguns casos pode haver ulceração na mucosa das narinas. Além disso, pode ser visto diarreia sanguinolenta e fétida, com coágulos ou sangue digerido e urina com sangue

(FRANÇA et al., 2002; ANJOS et al., 2008; FURLAN et al., 2014a).

A principal alteração nos bovinos intoxicados é a depressão da medula óssea, com severa leucopenia, especialmente dos granulócitos, trombocitopenia e síndrome hemorrágica. Há aumento da fragilidade capilar e do tempo de sangramento, com diminuição na retração do coágulo, evidenciado pela trombocitopenia e aumento do fibrinogênio (YAMANE et al., 1975). Adicionalmente, há alterações características de uma condição inflamatória sistêmica aguda, como as induzidas por radiação; esses distúrbios incluem modificações humorais como aumento dos níveis de heparina e histamina no sangue e nos tecidos, bem como aumento do número de mastócitos no tecido conjuntivo subcutâneo. Como há leucopenia, os animais ficam mais susceptíveis à infecção bacteriana e à septicemia (EVANS, 1986).

Os achados na necropsia de bovinos mortos pela intoxicação aguda incluem hemorragias em todos os órgãos e tecidos, como: hemoperitônio, hemotórax, hemorragias em serosas, úlceras e coágulos no cólon, fígado pontilhado de amarelo, petéquias na mucosa intestinal e na bexiga e hemorragias inter e intramusculares (ANJOS et al., 2008; FURLAN et al., 2014a).

Infiltração de sangue em tecidos perirrenais e retroperitoneais, bem como

hematomas em torno dos rins e do reto e hemorragias na parede do abomaso e do intestino também foram observados.

Ao exame histopatológico, observa-se além de hemorragias e úlceras, ausência de tecido hematopoiético (BARROS et al., 1987; ANJOS et al., 2008; FURLAN et al., 2014a).

Alguns casos de efeito radiomimético em bovinos foram revertidos pela administração por via subcutânea de 10 ml de álcool batílico a 10% em óleo de oliva, uma vez ao dia durante cinco dias (GONÇALVES et al., 2009).

Hematúria enzoótica bovina

Um dos efeitos da intoxicação crônica pela planta é a hematúria enzoótica bovina (BARROS et al., 1987; GAVA et al., 2002; SOUTO et al., 2006a). Além das espécies de *Pteridium*, casos de hematúria enzoótica também foram associados ao consumo de outras espécies de samambaias: *Cheilanthes sieberi* na Austrália (MCKENZIE, 1978), *Onychium contiguum* na Índia (DAWRA et al., 2001), e *Pteris deflexa* e *Pteris plumula* na Argentina (MICHELOUD et al., 2017). Outras espécies suspeitas incluem *Onychium contiguum* e *Onychium japonicum*, na Índia (RAI et al., 2017).

Os bovinos apresentam a hematúria associada a lesões neoplásicas e não-neoplásicas na bexiga por ação

carcinogênica e mutagênica do ptaquilosídeo. Acomete principalmente bovinos com idade superior a dois anos.

Este quadro ocorre quando há ingestão da planta em uma quantidade inferior a 10g/kg/dia durante um ou mais anos (EVANS et al., 1954; NAFTALIN &

CUSHNIE, 1954; TOKARNIA et al., 2012).

A hematúria enzoótica é uma doença que causa a morte do animal em meses ou anos após o início dos sinais clínicos.

Os animais afetados apresentam a urina de coloração avermelhada (Figura 3) e, se esta coloração não é evidenciada,

microscopicamente observa-se a presença de hemácias na urina. Há hematúria intermitente, prostração, anemia, emagrecimento, raras vezes incontinência urinária, e mais tarde morte. Períodos de remissão, entremeados por agravamento do quadro, são frequentes; estes períodos podem durar semanas ou meses.

A melhora do animal pode ocorrer na fase inicial da doença, se os animais forem retirados do pasto invadido pela planta e receberem boa alimentação; entretanto, se houver nova ingestão, a hematúria recomeça com rapidez (TOKARNIA et al., 2012).

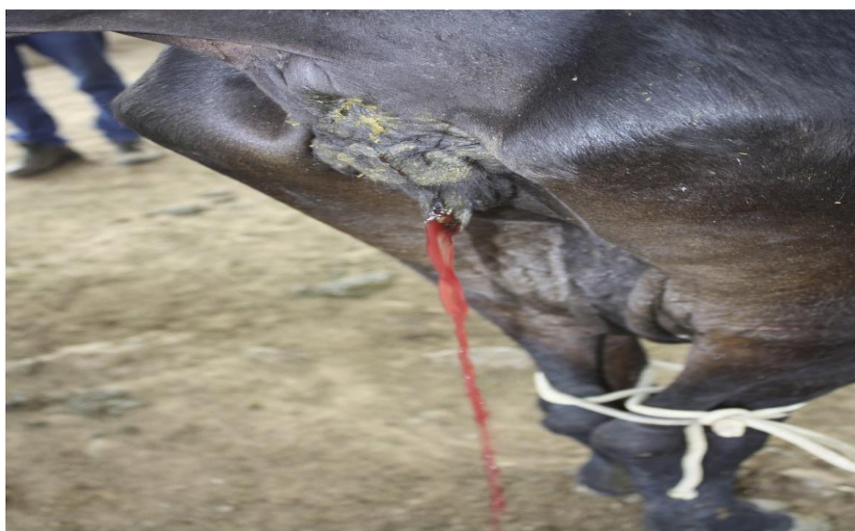

Figura 3: Vaca apresentando hematúria em decorrência do consumo de *Pteridium arachnoideum* (São Roque de Minas, MG).

Nos exames laboratoriais, foram observadas alterações hematológicas como linfocitose, neutropenia, anemia progressiva, aumento da fragilidade de eritrócitos,

redução do hematócrito e do conteúdo de hemoglobina. Quanto aos exames bioquímicos, foram observadas hipalbuminemia, hiperglobulinemia,

diminuição dos níveis séricos de cálcio e fósforo e aumento da creatinina e da fosfatase ácida (PEIXOTO et al., 2003; SOUTO et al., 2006b).

A hematúria enzoótica caracteriza-se por hemorragias da vesícula urinária e pela presença de tumores na parede da bexiga (VETTER, 2009). As lesões determinantes do quadro de hematúria enzoótica em bovinos estão localizadas na bexiga urinária. São observados nódulos de alguns milímetros ou formações com aspecto de couve-flor de vários centímetros de diâmetro, de coloração branco-amarelada ou avermelhada; nos casos mais graves há espessamento da parede. Na mucosa podem ser vistas ainda, congestão, focos de hemorragia e crescimentos vasculares (TOKARNIA et al., 2012).

As lesões encontradas na bexiga variam de nódulos de alguns milímetros a formações com aspecto de couve flor, de vários centímetros de diâmetro, avermelhadas, esbranquiçadas ou amareladas, os animais podem apresentar espessamento da parede da bexiga, com incontinência urinária e hidronefrose bilateral. Ao exame histológico são encontrados diversos tipos de processos neoplásicos de origem epitelial e mesenquimal, acompanhado de anaplasia e intensa reação inflamatória linfocitária (SOUTO et al., 2006b; VETTER, 2009;

TOKARNIA et al., 2012). O exame do perfil de coagulação sérico demonstram aumento de antitrombina III, fibrinogênio e proteínas C e S, mas sem alterações no tempo de protrombina parcial ativada (TTPA), no tempo de protrombina (TP) ou no D-dímero (DI LORIA et al., 2012).

Não há tratamento eficaz para animais acometidos pela hematúria enzoótica bovina. Além disto, a taxa de mortalidade de bovinos apresentando a hematúria pelo consumo de *P. arachnoideum* que foram transferidos para pastagens livres da planta foi de 90% em até dois anos (GALVÃO et al., 2012).

Neoplasias do trato gastrintestinal superior

Devido à correlação entre a ocorrência de neoplasias do trato gastrintestinal superior e a exposição a *Pteridium*, foi atribuída ao ptaquilosídeo presente nesta planta a etiologia destas neoplasias (SOUTO et al., 2006a; VETTER, 2009; TOKARNIA et al., 2012). Os animais acometidos geralmente apresentam idade mais avançada, Esta forma clínica apresenta evolução bastante lenta, variando entre meses a anos, e os animais afetados frequentemente apresentam pelo menos 5 anos de idade. Os animais também podem apresentar concomitantemente a hematúria enzoótica (TOKARNIA et al., 2012).

As manifestações clínicas dependem dos sítios de instalação e tamanho da

neoplasia. Os sinais clínicos mais frequentemente relatados são principalmente tosse, emagrecimento progressivo, regurgitação, disfagia, halitose e timpanismo. Sinais de timpanismo ruminal crônico, progressiva perda de escore corporal, pele seca e mucosas pálidas são sinais encontrados em casos de neoplasias do trato gastrintestinal superior (GAVA et al., 2002; SOUTO et al., 2006a; TOKARNIA et al., 2012). Os locais onde as neoplasias geralmente são observadas são a base da língua, a faringe, o esôfago e o rúmen (GAVA et al., 2002; SOUTO et al., 2006a), mas também podem ser encontradas metástases nos linfonodos regionais e em outros órgãos. Na avaliação histopatológica, os principais tipos de neoplasias observadas são os papilomas e os carcinomas escamosos (SOUTO et al., 2006a; TOKARNIA et al., 2012).

Degeneração progressiva da retina

Foi verificado em ovinos que ingeriam *Pteridium* na Inglaterra uma lesão oftalmológica denominada “bright blindness” (cegueira brilhante), caracterizada por degeneração progressiva da retina (WATSON et al., 1972; HIRONO et al., 1993). O princípio tóxico responsável é o ptaquilosídeo (HIRONO et al., 1993). Frequentemente a idade dos animais com esta degeneração varia de 3 a 4 anos (WATSON et al., 1972);

experimentalmente, o início da sintomatologia ocorreu a partir de 4 meses de ingestão da planta (HIRONO et al., 1993). O principal sinal clínico é a cegueira bilateral, com pouca resposta da pupila ao estímulo luminoso, que não apresenta regressão clínica (WATSON et al., 1972; HIRONO et al., 1993). A denominação cegueira brilhante se deve à coloração azulada ou esverdeada da pupila, provavelmente por reflexo da coloração do fundo do olho. Microscopicamente na retina, há degeneração e atrofia das células da camada de cones e bastonetes e da lâmina nuclear externa, além de estreitamento dos vasos sanguíneos. O desenvolvimento da degeneração progressiva da retina parece ser causado pela interferência na microcirculação sanguínea na retina (HIRONO et al., 1993).

Conclusões

As samambaias do gênero *Pteridium* apresentam grande relevância toxicológica para animais de produção. No Brasil, a espécie animal mais afetada é a bovina. Os efeitos da ingestão são vários, dependendo da espécie animal e da dose ingerida, sendo eles a deficiência de tiamina, a degeneração progressiva da retina, a síndrome hemorrágica aguda ou diátese hemorrágica,

a hematúria enzoótica bovina e as neoplasias do trato gastrintestinal superior.

É importante ressaltar que outras espécies de samambaias além daquelas do gênero *Pteridium* podem causar intoxicações

nos animais de produção.

Referências Bibliográficas

1. ALONSO-AMELOT, M.E.; OLIVEROS-BASTIDAS, A. Kinetics of the natural evolution of hydrogen cyanide in plants in neotropical *Pteridium arachnoideum* and its ecological significance. **Journal of Chemical Ecology**, New York, v.31, n.2, p.315-331, 2005. doi: 10.1007/s10886-005-1343-z.

2. ALVIN-CARNEIRO, P. Envenenamento por *Equisetum* sp. (Cavalinha). **Revista Ceres**, Viçosa, v.8, p.32-36, 1948.

3. ANJOS, B.L.; IRIGOYEN, L.F.; FIGHERA, R.A.; GOMES, A.D.; KOMMERS, G.D.; BARROS, C.S.L. Intoxicação aguda por samambaia (*Pteridium aquilinum*) em bovinos na Região Central do Rio Grande do Sul. **Pesquisa Veterinária Brasileira**, Seropédica, v.28, n.10, p.501-507, 2008.

4. ANJOS, B.L.; IRIGOYEN, L.F.; PIAZER, J.V.M.; BRUM, J.S.; FIGHERA, R.A.; BARROS, C.S.L. Intoxicação experimental aguda por samambaia (*Pteridium aquilinum*) em bovinos. **Pesquisa Veterinária Brasileira**, Seropédica, v.29, n.9, p.753-766, 2009.

5. BARROS, C.S.L.; GRAÇA, D.L.; SANTOS, M.N.; BARROS, S.S. Intoxicação aguda por samambaia (*Pteridium aquilinum*) em bovinos no Rio Grande do Sul. **A Hora Veterinária**, Porto Alegre, v.7, n.37, p.33-39, 1987.

6. BORZACHIELLO, G.; AMBROSIO, V.; GALATI, P.; POGGIALI, A.; VENUTI, A.; ROPERTO, F. The pagetoid variant of urothelial carcinoma *in situ* of urinary bladder in a cow. **Veterinary Pathology**, Basel, v.38, n.1, p.113-116, 2003. doi: 10.1354/vp.38-1-113.

7. CÂMARA, A.C.L.; SOTO-BLANCO, B. Cyanide poisoning in animals and humans. In: SOTO-BLANCO, B. (Ed.). **Cyanide: Occurrence, Characteristics and Applications**. Hauppauge: Nova Science Publishers, 2013. p. 23-46.

8. CÂMARA, A.C.L.; DALCIN, L.; SOTO-BLANCO, B. Patogênese, sinais clínicos e epidemiologia das intoxicações por plantas cianogênicas no nordeste brasileiro. **Semina: Ciências Agrárias**, Londrina, v.35, n.4, p.1961-1972, 2014. doi: 10.5433/1679-0359.2014v35n4p1961.

9. CAMPO, M.S. Animal models of papillomavirus pathogenesis. **Virus Research**, Amsterdam, v.89, n.2, p.249-261, 2002. doi: 10.1016/S0168-1702(02)00193-4.

10. CANICEIRO, B.D.; LATORRE, A.O.; FUKUMASU, H.; SANCHES, D.S.; HARAGUCHI, M.; GÓRNIK, S.L. Immunosuppressive effects of *Pteridium aquilinum* enhance susceptibility to urethane-induced lung carcinogenesis. **Journal of Immunotoxicology**, Philadelphia, v.12, n.1, p.74-80, 2015. doi: 10.3109/1547691X.2014.885619.

11. COTA, J.B.; PELETEIRO, M.C.; PETTI, L.; TAVARES, L.; DUARTE, A. Detection and quantification of bovine papillomavirus type 2 in urinary bladders and lymph nodes in cases of Bovine Enzootic Hematuria from the endemic region of Azores. **Veterinary Microbiology**, Amsterdam, v.178, n.1-2, p. 138-143, 2015. doi: 10.1016/j.vetmic.2015.03.026.

12. DAWRA, R.K.; SHARMA, O.P.; SOMVANSI, R. A preliminary study on the carcinogenicity of the common fern *Onychium contiguum*. **Veterinary Research Communications**, Amsterdam, v.25, n.5, p.413-420, 2001. doi: 10.1023/A:1010650911942.

13. DER, J.P.; THOMSON, J.A.; STRATFORD, J.K.; WOLF, P.G. Global chloroplast phylogeny and biogeography of bracken (*Pteridium*; Dennstaedtiaceae). **American Journal of Botany**, Philadelphia, v.96, n.5, p.1041-1049, 2009. doi: 10.3732/ajb.0800333.

14. DI LORIA, A.; PIANTEDOSI, D.; CORTESE, L.; ROPERTO, S.; URRARO, C.; PACIELLO, O.; GUCCIONE, J.; BRITTI, D.; CIARAMELLA, P. Clotting profile in cattle showing chronic enzootic haematuria (CEH) and bladder neoplasms. **Research in Veterinary Science**, Oxford, v.93, n.1, p.331-335, 2012. doi: 10.1016/j.rvsc.2011.07.011.
15. DINIZ, J.M.F.; BASILE, J.R. Intoxicação natural de asininos por *Pteridium aquilinum* (L.) Kühn no Brasil. **Arquivo Brasileiro de Medicina Veterinária e Zootecnia**, Belo Horizonte, v.36, n.5, p.515-522, 1984.
16. EVANS, I.A.; JONES, R.S.; MAINWARING-BURTON, R. Passage of bracken fern toxicity into milk. **Nature**, London, v.237, n.5350, p.107-108, 1972.
17. EVANS, I.A. The carcinogenic, mutagenic and teratogenic toxicity of bracken. In: SMITH, R.T.; TAYLOR, J.A. (Eds.). **Bracken: Ecology, Land Use and Control Technology**. Carnforth, UK: Parthenon Publishing Group, 1986. p.139-146.
18. EVANS, W.C.; EVANS, E.T.; HUGHES, L.E. Studies on bracken fern in cattle. Part II. Bracken fern experiments (Lluest farm). **British Veterinary Journal**, London, v.110, n.9, p.365-380, 1954.
19. FERNANDES, W.R.; GARCIA, R.C.M.; MEDEIROS, L.M.A.; BIRGEL, E.H. Intoxicação experimental de equinos por *Pteridium aquilinum*. **Arquivos da Escola de Medicina Veterinária da UFBA**, Salvador, v.13, n.1, p.112-124, 1990.
20. FRANÇA, T.N.; TOKARNIA, C.H.; PEIXOTO, P.V. Enfermidades determinadas pelo princípio radiomimético de *Pteridium aquilinum* (Polypodiaceae). **Pesquisa Veterinária Brasileira**, Seropédica, v.22, n.3, p.85-96, 2002. doi: 10.1590/S0100-736X2002000300001.
21. FRANCESCO, B.; GIORGIO, B.; ROSARIO, N.; SAVERIO, R.F.; DE GIOVANNI, F.; ROMANO, M.; ADRIANO, S.; CINZIA, R.; ANTONIO, T.; FRANCO, R.; VALERIA, R.; SANTE, R. A new, very sensitive method of assessment of ptaquiloside, the major bracken carcinogen in the milk of farm animals. **Food Chemistry**, Barking, v.124, n.2, p.660-665, 2011. doi: 10.1016/j.foodchem.2010.05.059.
22. FREITAS, R.N.; O'CONNOR, P.J.; PRAKASH, A.S.; SHAHIN, M.; POVEY, A.C. Bracken (*Pteridium aquilinum*)-induced DNA adducts in mouse tissues are different from the adduct induced by the activated form of the Bracken carcinogen ptaquiloside. **Biochemical and Biophysical Research Communications**, San Diego, v.281, n.2, p.589-594, 2001. doi: 10.1006/bbrc.2001.4388.
23. FREITAS, R.N.; BRASILEIRO-FILHO, G.; SILVA, M.E.; PENA, S.D. Bracken fern induced malignant tumors in rats: absence of mutation in p53, *H-ras* and *K-ras* and no microsatellite instability. **Mutation Research**, Amsterdam, v.499, n.2, p.189-196, 2002. doi: 10.1016/S0027-5107(01)00275-5.
24. FREITAS, R.N.; O'CONNOR, P.J.; PRAKASH, A.S.; SHAHIN, M.; POVEY, A.C. Bracken fern (*Pteridium aquilinum*) poisoning in cattle in Southern Brazil. **Veterinary and Human Toxicology**, Manhattan, v.44, n.6, p.362-365, 2002.
25. FURLAN, F.H.; MENDES, E.R.S.; DUCATTI, K.R.; MARCON, G.C.; DOMBROSKY, T.; AMORIM, T.M.; RIET-CORREA, F. Intoxicação aguda por *Pteridium arachnoideum* e *Pteridium caudatum* em bovinos e distribuição das plantas em Mato Grosso. **Pesquisa Veterinária Brasileira**, Seropédica, v.34, n.4, p.343-348, 2014a.
26. FURLAN, F.H.; COSTA, F.L.; TORRES JR, S.C.S.; KERBER, F.L.; DAMASCENO, E.S.; SALINO, A.; RIET-CORREA, F. Perfil de propriedades rurais com pastos invadidos por *Pteridium arachnoideum* na região norte de Mato Grosso e prevalência de hematúria enzoótica bovina. **Pesquisa Veterinária Brasileira**, Seropédica, v.34, n.8, p.753-759, 2014 b.
27. GALVÃO, A.; BRITO, M.F.; ARAGÃO, A.P.; YAMASAKI, E.M.; PEIXOTO, P.V.; TOKARNIA, C.H. Sobrevivência/viabilidade de bovinos com Hematúria Enzoótica após transferência para região livre de *Pteridium*

- arachnoideum*. **Pesquisa Veterinária Brasileira**, Seropédica, v.32, n.9, p.887-902, 2012.
28. GERENUTTI, M. **Efeitos do consumo de *Pteridium aquilinum* (L.) Kühn no desenvolvimento de ratas e de sua prole**. 1990. 102f. Dissertação (Mestrado em Patologia Experimental e Comparada) - Universidade de São Paulo, São Paulo, 1990.
29. GERENUTTI, M.; SPINOSA, H.S.; BERNARDI, M.M. Effects of bracken fern (*Pteridium aquilinum* L. Kuhn) feeding during the development of female rats and their offspring. **Veterinary and Human Toxicology**, Manhattan, v. 34, n.15, p. 307-310, 1992.
30. GIL DA COSTA, R.M.; BASTOS, M.M.; OLIVEIRA, P.A.; LOPES, C. Bracken-associated human and animal health hazards: chemical, biological and pathological evidence. **Journal of Hazardous Materials**, Amsterdam, v.203-204, p.1-12, 2012. doi: 10.1016/j.jhazmat.2011.12.046.
31. GLESSON, L.N. Suspected bracken poisoning. **Veterinary Record**, London, v.56, n.41, p.374-375, 1944.
32. GONÇALVES, R.; PEREIRA, E.; TOMA, H.; DELFIOL, D.J.; CHIACCHIO, S.; BORGES, A.; AMORIM, R. Intoxicação aguda por *Pteridium aquilinum* em dois bovinos. **Ciência Animal Brasileira**, Goiania, v.10, supl.1, p.302-307, 2009.
33. HIRONO, I.; USHIMARU, Y.; KATO, K.; MORI, H.; SASAOKA, I. Carcinogenicity of boiling water extract of bracken, *Pteridium aquilinum*. **GANN Japanese Journal of Cancer Research**, Tokyo, v.69, n.3, p.383-388, 1978.
34. HIRONO, I.; ITO, M.; YAGYU, S.; HAGA, M.; WAKAMATSU, K.; KISHIKAWA, T.; NISHIKAWA, O.; YAMADA, K.; OJIKAWA, M.; KIGOSHI, H. Reproduction of progressive retinal degeneration (bright blindness) in sheep by administration of ptaquiloside contained in bracken. **Journal of Veterinary Medical Science**, Tokyo, v.55, n.6, p.979-983, 1993.
35. LATORRE, A.O.; CANICEIRO, B.D.; WYSOCKI, H.L. JR; HARAGUCHI, M.; GARDNER, D.R.; GÓRNIK, S.L. Selenium reverses *Pteridium aquilinum*-induced immunotoxic effects. **Food and Chemical Toxicology**, Oxford, v.49, n.2, p.464-470, 2011. doi: 10.1016/j.fct.2010.11.026.
36. LATORRE, A.O.; CANICEIRO, B.D.; FUKUMASU, H.; GARDNER, D.R.; LOPES, F.M.; WYSOCHI, H.L. JR; DA SILVA, T.C.; HARAGUCHI, M.; BRESSAN, F.F.; GÓRNIK, S.L. Ptaquiloside reduces NK cell activities by enhancing metallothionein expression, which is prevented by selenium. **Toxicology**, Amsterdam, v.304, p.100-108, 2013. doi: 10.1016/j.tox.2012.12.010.
37. MARTINI-SANTOS, B.J. **Aspectos clínicos e patológicos da intoxicação experimental por *Pteridium arachnoideum* (Dennstatiaceae) em equinos**. 2010. 73f. Dissertação (Mestrado em Clínica e Cirurgia Veterinária) - Universidade Federal Rural do Rio de Janeiro, Seropédica, 2010.
38. MASUDA, E.K.; KOMMERS, G.D.; ROSA, F.B.; BARROS, C.S.L.; FIGHERA, R.A.; PIAZER, J.V.M. Relação entre a linfopenia e a persistência da papilomatose alimentar em bovinos intoxicados crônica e espontaneamente por samambaia (*Pteridium aquilinum*). **Pesquisa Veterinária Brasileira**, Seropédica, v.31, n.5, p.383-388, 2011.
39. MCKENZIE, R.A. Bovine enzootic haematuria in Queensland. **Australian Veterinary Journal**, New South Wales, v.54, n.2, p.61-64, 1978.
40. MICHELOUD, J.F.; COLQUE-CARO, L.A.; MARTINEZ, O.G.; GIMENO, E.J.; RIBEIRO, D.S.F.; SOTO-BLANCO, B. Bovine enzootic haematuria from consumption of *Pteris deflexa* and *Pteris plumula* in northwestern Argentina. **Toxicon**, Oxford, v.134, p.26-29, 2017. doi: 10.1016/j.toxicon.2017.05.023.
41. MOREIRA SOUTO, M.A.; KOMMERS, G.D.; BARROS, C.S.L.; PIAZER, J.V.M.; RECH, R.R.; RIET-CORREA, F.; SCHILD, A.L. Neoplasias do trato alimentar superior de bovinos associadas ao consumo espontâneo de samambaia (*Pteridium aquilinum*). **Pesquisa**

- Veterinária Brasileira**, Seropédica, v.26, n.2, p.112-122, 2006.
42. NAFTALIN, J.M.; CUSHNIE, G.H. The experimental bracken fern poisoning in calves. **Journal of Comparative Pathology**, Liverpool, v.64, n.1, p.75-86, 1954.
43. NAKAHARA, S.B.; SANCHES, D.S.; CANICEIRO, B.D.; WYSOCHI, H.L. JR; DA SILVA, G.B.; LATORRE, A.O. Effects of selenium on *Pteridium aquilinum* and urethane-induced lung carcinogenesis. **Immunopharmacology and Immunotoxicology**, New York, v.35, n.5, p.605-614, 2013. doi: 10.3109/08923973.2013.830125.
44. PATHANIA, S.; KUMAR, P.; SINGH, S.; KHATOON, S.; RAWAT, A.K.S.; PUNETHA, N.; JENSEN, D.J.; LAUREN, D.R.; SOMVANSI, R. Detection of ptaquiloside and quercetin in certain Indian ferns. **Current Science**, Bangalore, v.102, n.12, p.1683-1691, 2012.
45. PEIXOTO, P.V.; FRANÇA, T.N. BARROS, C.S.L.; TOKARNIA, C.H. Histopathological aspects of bovine enzootic hematuria in Brazil. **Pesquisa Veterinária Brasileira**, Seropédica, v.23, n.2, p.65-81, 2003. doi: 10.1590/S0100-736X2003000200004.
46. PRAKASH, A.S.; PEREIRAB, T.N.; SMITHG, L.; SHAWAN, D.A.; SEAWRIGH, A. Mechanism of bracken fern carcinogenesis: evidence for H-ras activation via initial adenine alkylation by ptaquiloside. **Natural Toxins**, New York, v.4, n.5, p.221-227, 1996.
47. RAI, S.K.; SHARMA, R.; KUMARI, A.; RASMUSSEN, L.H.; PATIL, R.D.; BHAR, R. Survey of ferns and clinico-pathological studies on the field cases of enzootic bovine haematuria in Himachal Pradesh, a north-western Himalayan state of India. **Toxicon**, Oxford, v.138, p.31-36, 2017. doi: 10.1016/j.toxicon.2017.08.010.
48. RESENDES, A.R.; ROPERTO, S.; TRAPANI, F.; URRARO, C.; RODRIGUES, A.; ROPERTO, F.; BORZACCHIELLO, G. Association of bovine papillomavirus type 2 (BPV-2) and urinary bladder tumours in cattle from the Azores archipelago. **Research in Veterinary Science**, Oxford, v.90, n.3, p.526-529, 2011. doi: 10.1016/j.rvsc.2010.02.001.
49. RIBEIRO, L.R.; RIOS, A.C.C.; SILVA, A.R.; OLIVEIRA, S.V.; OLIVEIRA, M.D.M.; BAUTISTA, A.R.P.L.; SALES, L.A.; SALVADORI, D.M.F. *Pteridium aquilinum*: um estudo toxicogenético. **Revista Brasileira de Toxicologia**, São Paulo, v.8, n.2, p.1-4, 1995.
50. RIBEIRO, D.S.F.; KELLER, K.M.; MELO, M.M.; SOTO-BLANCO, B. Determination of ptaquiloside in cow's milk by HPLC-UV. **Semina: Ciências Agrárias**, Londrina, v.40, n.4, p.1715-1722, 2019. doi: 10.5433/1679-0359.2019v40n4p1715.
51. RIET-CORREA, F.; SOARES, M.P.; MENDEZ, M.C. Intoxicações em equinos no Brasil. **Ciência Rural**, Santa Maria, v.28, n.4, p.715-722, 1998. doi: 10.1590/S0103-84781998000400029.
52. SAITO, T.; KIRIHARA, Y.; ISHII, K. Isolation of an active glucoside in bracken fern, *Pteridium aquilinum*. **Journal of Toxicological Sciences**, Sapporo, v.9, n.3, p.253-262, 1984.
53. SANTOS, R.C. Considerações sobre o uso do broto de samambaia na alimentação humana. **Ciência e Cultura**, Campinas, v.42, n.3/4, p.216-219, 1990.
54. SCHWARTSBURD, P.B. Dennstaedtiaceae. In: JARDIM BOTÂNICO DO RIO DE JANEIRO. **Lista de Espécies da Flora do Brasil**. Rio de Janeiro, RJ: Jardim Botânico do Rio de Janeiro, 2015. Disponível em: <http://floradobrasil.jbrj.gov.br/jabot/floradobrasil/FB130752>
55. SHAHIN, M.; SMITH, B.L.; PRAKASH, A.S. Bracken carcinogens in human diet. **Mutation Research**, Amsterdam, v.443, n.1/2, p.69-79, 1999.
56. SHAHIN, M.; SEAWRIGHT, A.A.; SMITH, B.L.; PRAKASH, A.S. Molecular mechanism of bracken carcinogenesis. In: TAYLOR, J.A.; SMITH, R.T. (Eds.). **Bracken Fern: Toxicity, Biology and Control**. Special publication n° 4. Aberystwyth, UK: International Bracken Group, 2000. p.91-95.

57. SKALSKI, J.; DITTRICH, J.R.; KARACH, G.M.; CARVALHO, J.P.G.; TONIN, V.R.; PATRICIO, M.A.C. Ingestão voluntária de *Marsilea ancylopoda* por equinos em área de pastagem. **Revista Acadêmica Ciência Animal**, Curitiba, v.14, p.13-18, 2016.
58. SMITH, B.L.; EMBLING, P.P.; LAUREN, D.R.; AGNEW, M.P.; ROSS, A.D.; GREENTREE, P.L. Carcinogen in rock fern (*Cheilanthes sieberi*) from New Zealand and Australia. **Australian Veterinary Journal**, New South Wales, v.66, n.5, p.154-155, 1989.
59. SOUTO, M.A.M.; KOMMERS, G.D.; BARROS, C.S.L.; PIAZER, J.V.M.; RECH, R.R.; RIET-CORREA, F.; SCHILD, A.L. Neoplasias do trato alimentar superior de bovinos associadas ao consumo espontâneo de samambaia (*Pteridium aquilinum*). **Pesquisa Veterinária Brasileira**, Seropédica, v.26, n.2, p.112-122, 2006a. doi: 10.1590/S0100-736X2006000200009.
60. SOUTO, M.A.M.; KOMMERS, G.D.; BARROS, C.S.L.; RECH, R.R.; PIAZER, J.V.M. Neoplasmas da bexiga associados à hematuria enzoótica bovina. **Ciência Rural**, Santa Maria, v.36, n.5, p.1647-1650, 2006b. doi: 10.1590/S0103-84782006000500050.
61. SUNDERMAN, F.M. Bracken poisoning in sheep. **Australian Veterinary Journal**, New South Wales, v.64, n.1, p.25-26, 1987.
62. THOMSON, J.A. Morphological and genomic diversity in the genus *Pteridium* (*Dennstaedtiaceae*). **Annals of Botany**, Oxford, v.85, suppl.B, p.77-99, 2000. doi: 10.1006/anbo.1999.1101.
63. TOKARNIA, C.H.; DÖBEREINER, J.; CANELLA, C.F.C. Ocorrência de hematuria enzoótica e de carcinomas epidermóides no trato digestivo superior em bovinos no Brasil II. Estudos complementares. **Pesquisa Agropecuária Brasileira**, Brasília, v.4, n.1, p.209-224, 1969.
64. TOKARNIA, C.H.; DÖBEREINER, J.; PEIXOTO, P.V. Poisonous plants affecting livestock in Brazil. **Toxicon**, Oxford, v.40, n.12, p.1635-1660, 2002. doi: 10.1016/S0041-0101(02)00239-8.
65. TOKARNIA, C.H.; BRITO, M.F.; BARBOSA, J.D.; PEIXOTO, P.V.; DÖBEREINER, J. **Plantas Tóxicas do Brasil**. 2.ed. Rio de Janeiro, RJ: Editora Helianthus, 2012.
66. TOURCHI-ROUDSARI, M. Multiple effects of bracken fern under in vivo and in vitro conditions. **Asian Pacific Journal of Cancer Prevention**, Bangkok, v.15, n.18, p.7505-7513, 2014.
67. TRYON, R.M.; TRYON, A.F. **Fern and Allied Plants, with special reference to tropical America**. New York, NY: Springer Verlag, 1982.
68. VALLI, V.E.O. Hematopoietic system. In: MAXIE, M.G. (Ed.). **Jubb, Kennedy, and Palmer's - Pathology of Domestic Animals**. 5.ed. Philadelphia, PA: Elsevier, 2007. v.3, p.107-324.
69. VETTER, J. A biological hazard of our age: Bracken fern [*Pteridium aquilinum* (L.) Kuhn] – A review. **Acta Veterinaria Hungarica**, Budapest, v.57, n.1, p.183-196, 2009. doi: 10.1556/AVet.57.2009.1.18.
70. WATSON, W.A.; BARNETT, K.C.; TERLECKI, S. Progressive retinal degeneration (Bright blindness) in sheep: a review. **Veterinary Record**, London, v.91, n.27, p.665-670, 1972.
71. YAMADA, K.; OJIKI, M.; KIGOSHI, H. Ptaquiloside, the major toxin of bracken, and related terpene glycosides: chemistry, biology and ecology. **Natural Products Report**, New York, v.24, n.4, p.798-813, 2007. doi: 10.1039/B614160A.
72. YAMANE, O.; HAYASHI, T.; SAKU, S. Studies on blood coagulation disorders in domestic animals. Thrombelastograms of normal cattle and cattle affected with bracken poisoning. **Japanese Journal of Veterinary Science**, Tokyo, v.37, n.6, p.577- 583, 1975.

73. YANEZ, A.; MARQUEZ, G.J.; MORBELLI, M.A. Palynological analysis of Dennstaedtiaceae taxa from the paranaense phytogeographic province that produce trilete spores II: *Microlepidia speluncae* and *Pteridium arachnoideum*. **Anais da Academia Brasileira de Ciências**, Rio de Janeiro, v.88, n.2, p.877-890, 2016. doi: 10.1590/0001-3765201620150230.

74. YASUDA, Y.; KIHARA, T.; NISHIMURA, H. Embriotoxic effects of feeding bracken fern (*Pteridium aquilinum*) to pregnant mice. **Toxicology and Applied Pharmacology**, New York, v.28, n.2, p.264-268, 1974.